

Case of the week

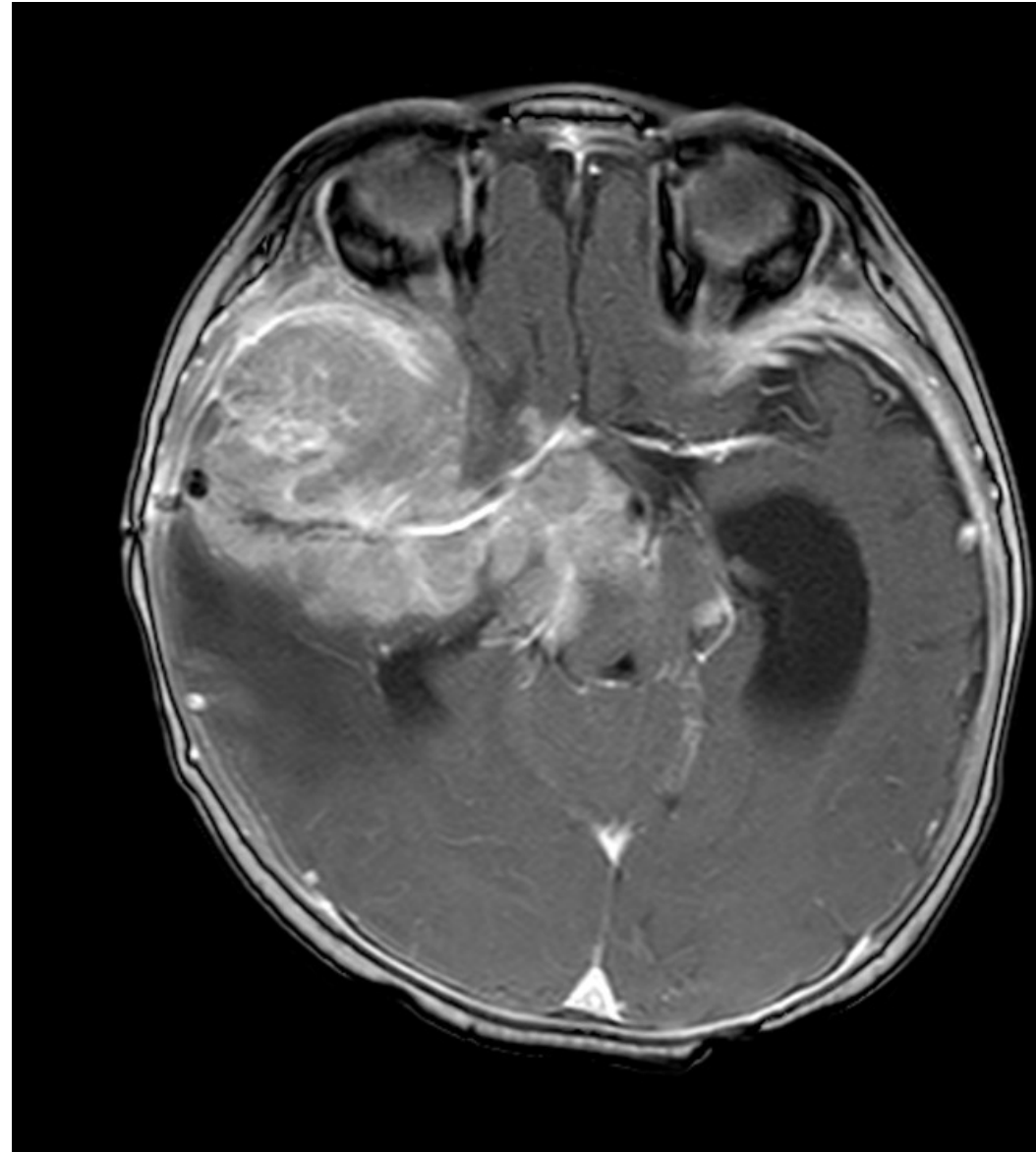
Neuropatologie

MUDr. Miroslav Koblížek

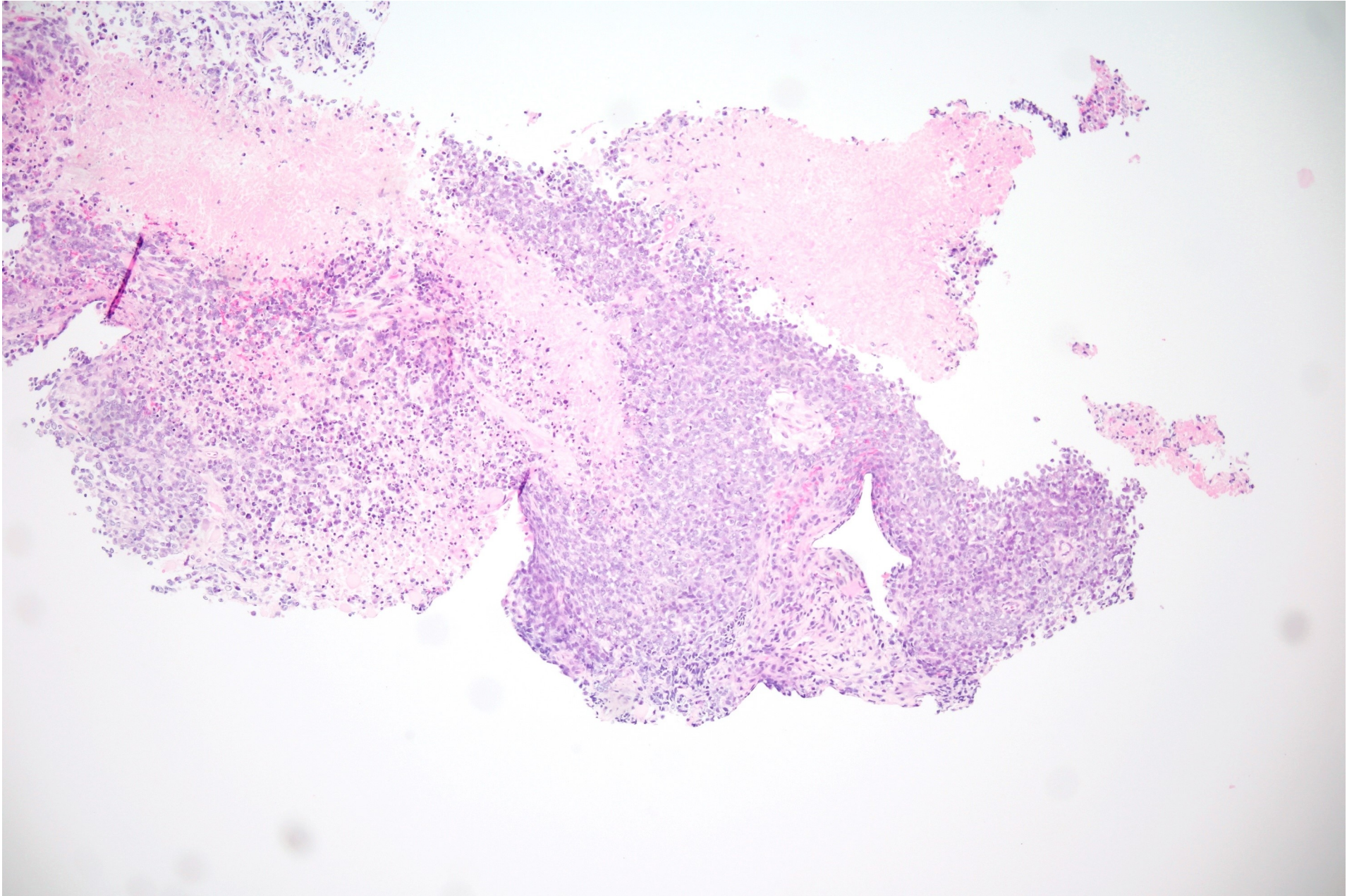
- 6měsíční chlapec
- porod 32+4 tt, 1945 g, 42 cm
- perinatálně blíž nespecifikovaná infekce
- sledován v neurologické poradně, PMV s obrazem hypotonie

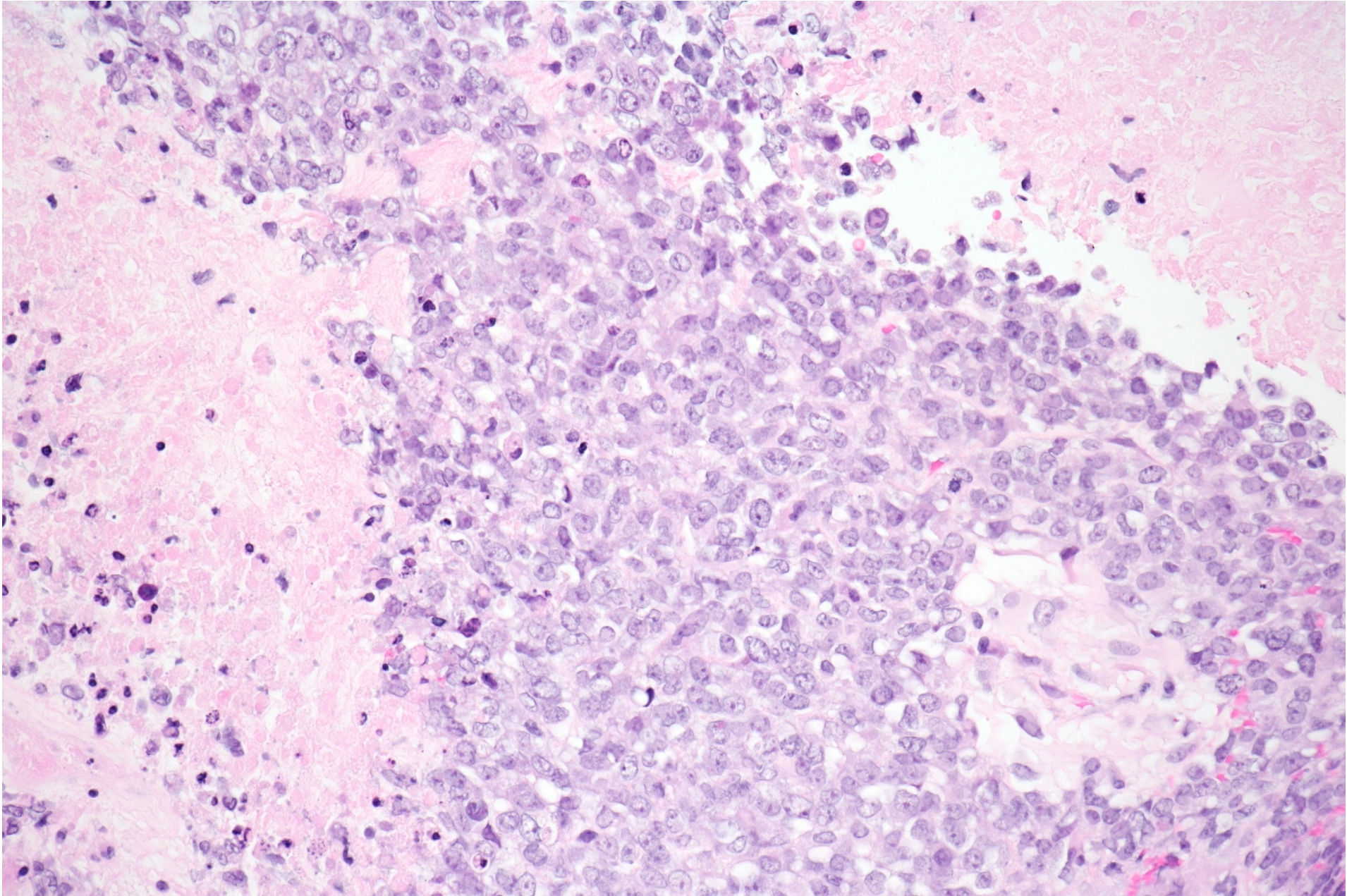
- **NO:** Před 3 týdny prodělal záchvat s hypotonií, bledostí a krátkou apnoí. Od té doby obdobný záchvat zastižen 2-3x do týdne. Na antikonvulzivní terapii došlo k redukci záchvatů.
- V rámci dovyšetření doplněno UZ mozku transfontanelárně a následně MRI.

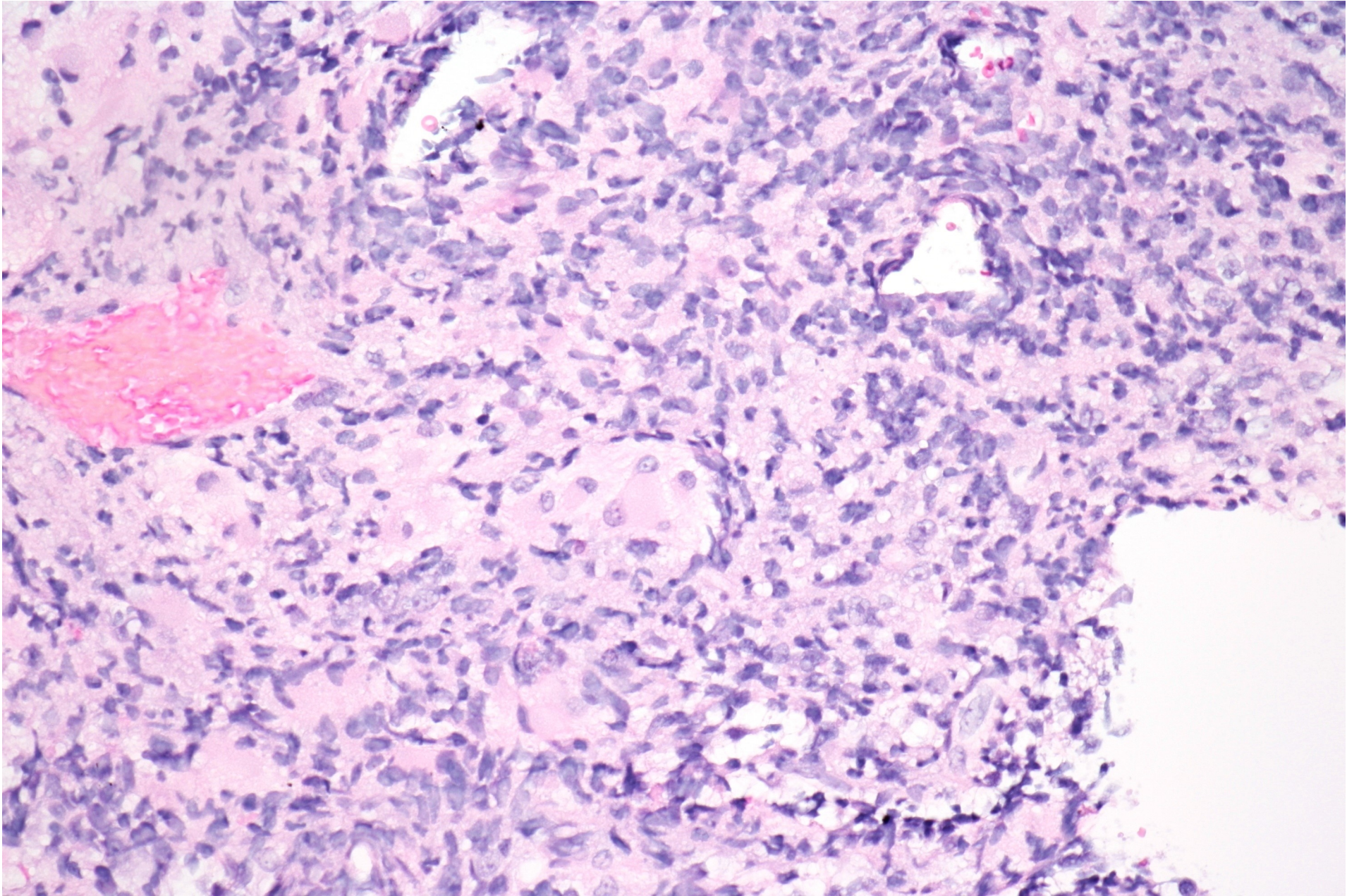
- na MRI rozsáhlý multicystický proces pravé hemisféry s přesunem středočárových struktur



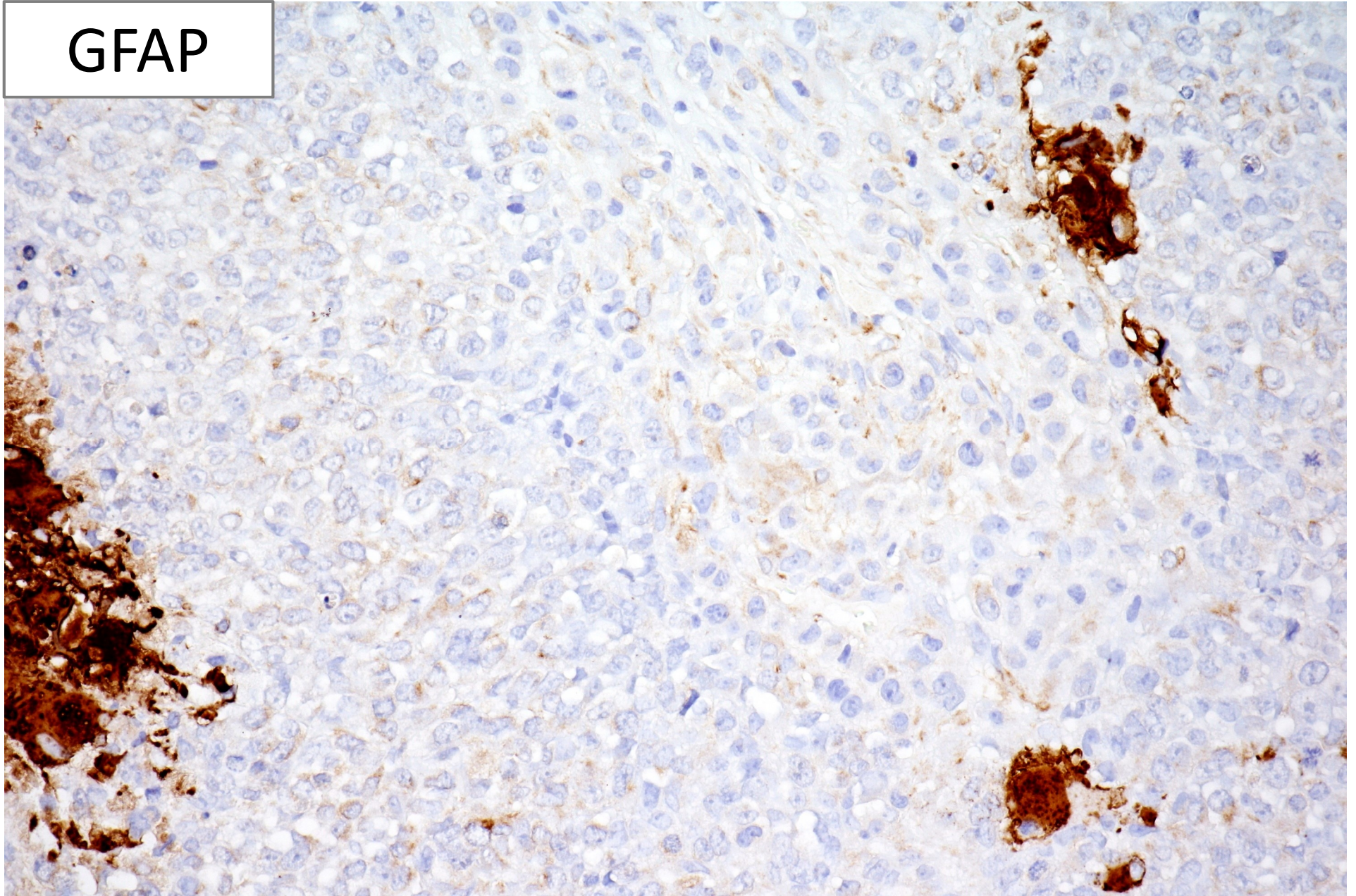
Biopsie ložiska



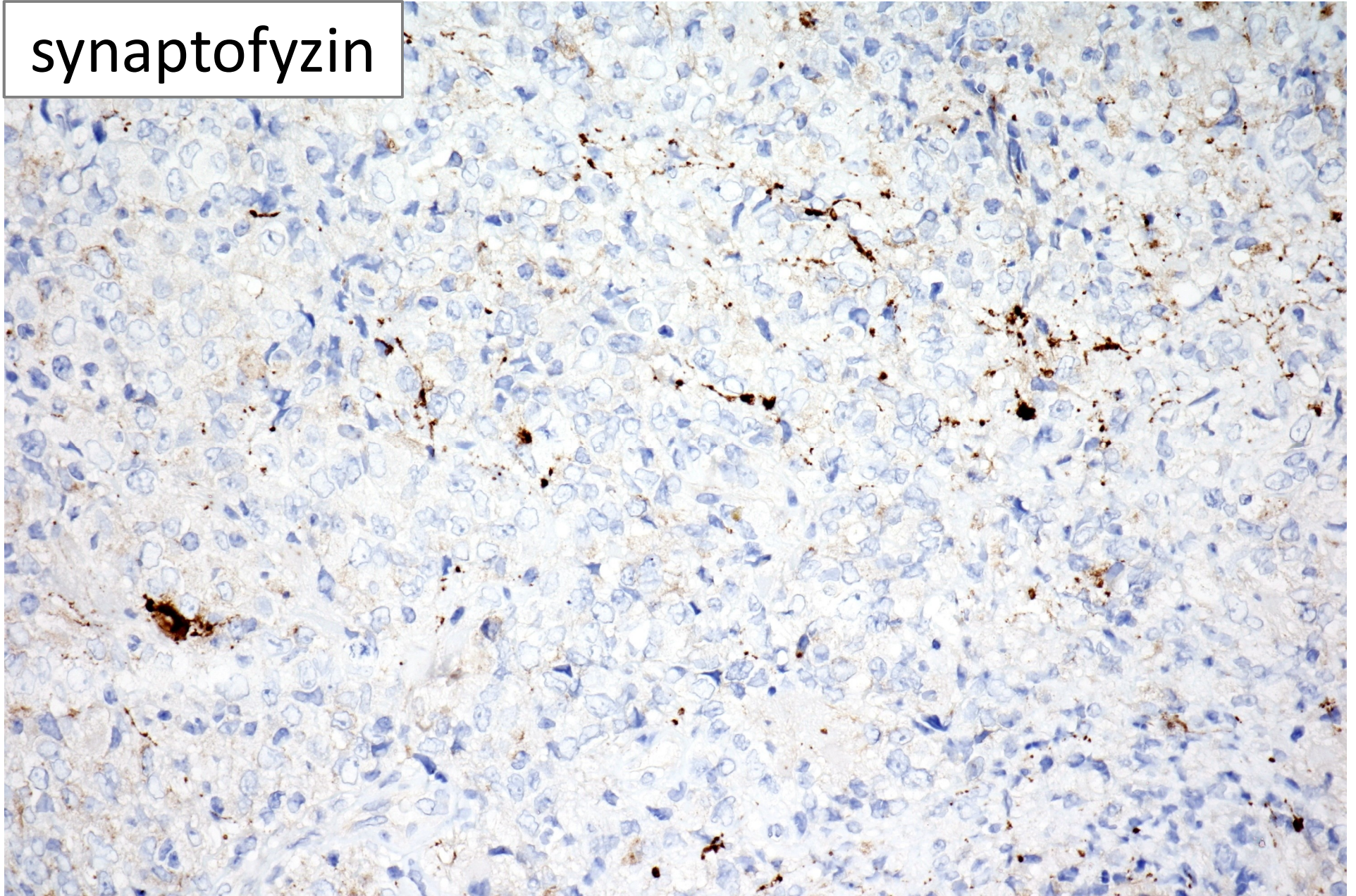




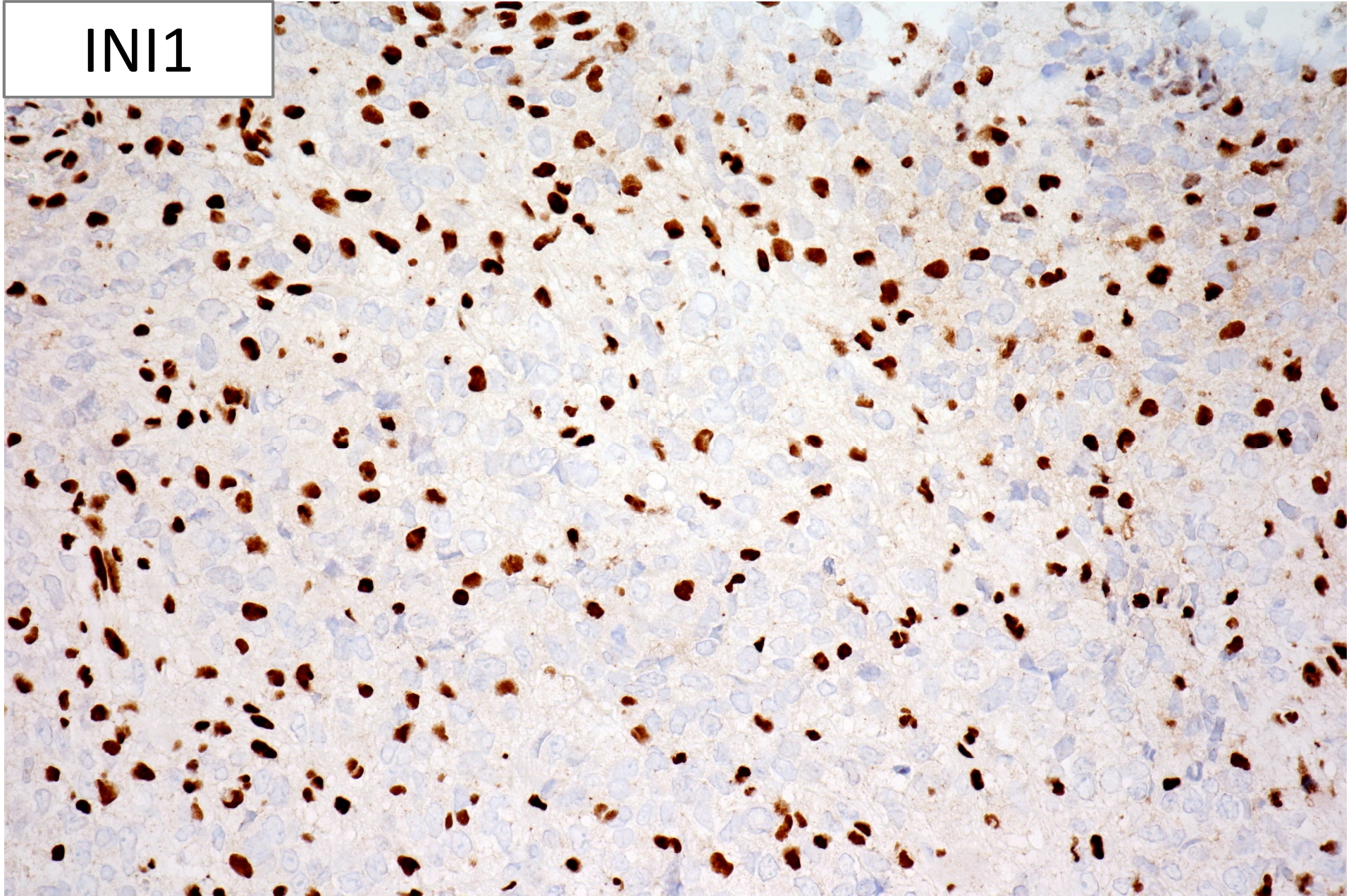
GFAP



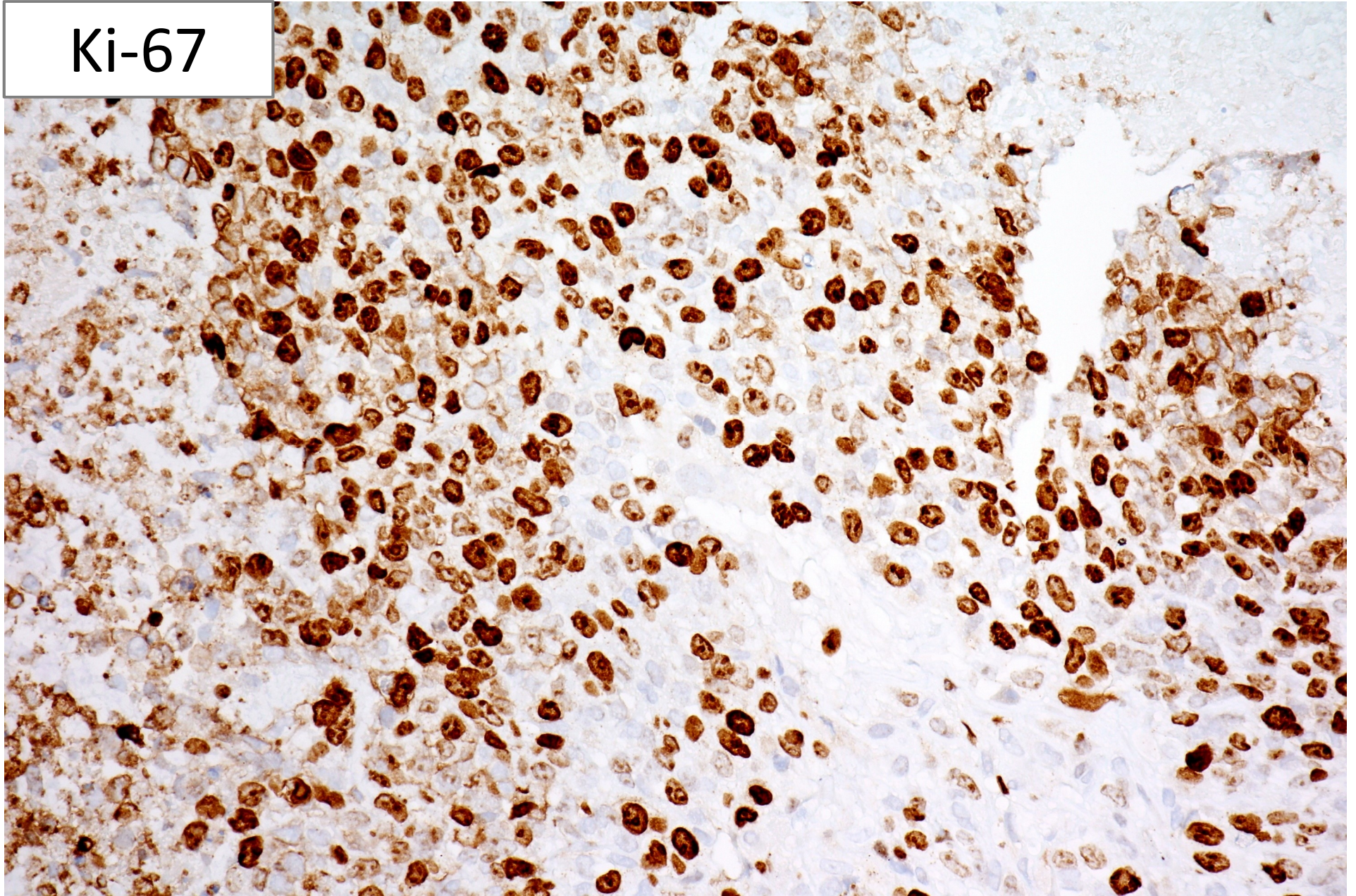
synaptofyzin



INI1



Ki-67



Vaše diagnóza?