

Case of the week

Kardiovaskulární systém

Klinika

- **žena, 51 let**
- **RA:** bez náhlého úmrtí v rodině, otec má AP
- **OA:**
 - v.s. myokarditida - hemodynamicky netolerovaná setrvalá komorová tachykardie s nutností EKV 01.12.2020, mírně snížená EF nedilatované levé komory 45% dle MRI, primoimplantace 1D ICD BS Charisma EL VR MRI 04.12.2020, normální koronarogram SKG 02.12.2020, RBBB
 - tromboflebitida v. cephalica dx., postpunkční (iatrogenní), v průběhu na předloktí - bez plné rekanalizace 1/2021
 - uzávěr a. radialis dx. postpunkční (SKG via AR l.dx. 2.12.2020) - parciální rekanalizace v prox. polovině předloktí 1/2021
 - gastroesofageální reflux, dispenzarizace
 - migreny
 - VAS C páteře, RHB
- **AA:** kys. acetylsalicylová
- **FA:** Eliquis 5mg 1-0-1, Helicid 20mg 1-0-0, p.p. Relpax 1-0-0
- **Abusus:** nekuřák
- **SPA:** analytička

Zobrazovací vyšetření

- Provedeno MRI srdce s nálezem:
 - Dobra systolická funkce nedilatované prave komory (RV EF 58 %, EDV 63 ml/m²), bez poruchy kinetiky - nález naplňuje kriteria pro ARVC.
 - Mirne snizená EF nedilatované leve komory (LV EF 45 %, EDV 77 ml/m²). Akineza az diskineza v oblasti bazalního septa. Transmurálne zvýšený signal v pozdním sycení v bazálnich segmentech anteriorne a anteroseptálne - nejspise zanetlive zmeny - [REDACTED]. St.p. IM septalni vetve mene pravdepodobny.
 - Hranicni sire myokardu ve strednich segmentech IVS.
 - Bez chlopnove vady.

Zobrazovací vyšetření

- Provedeno MRI srdce s nálezem:
 - Dobrá systolická funkce nedilatované prave komory (RV EF 58 %, EDV 63 ml/m²), bez poruchy kinetiky - nález naplňuje kriteria pro ARVC.
 - Mirne snizená systolická funkce ľavej komory (LV EF 55 %, EDV 77 ml/m²), bez poruchy kinetiky. Transmurálne zvýšený signál v pozdním sycení v bazálnych segmentoch anteriorného a anteroseptálne - nejspise zanetlive zmeny - [redacted]. St.p. IM septalni vetve mene pravdepodobny.
 - Hranicni sire myokardu ve strednich segmentech IVS.
 - Bez chlopnove vady.

Podezření na diagnózu bylo již z MRI nálezu, my ho pro potreby kazuistiky zatím zamlčíme.



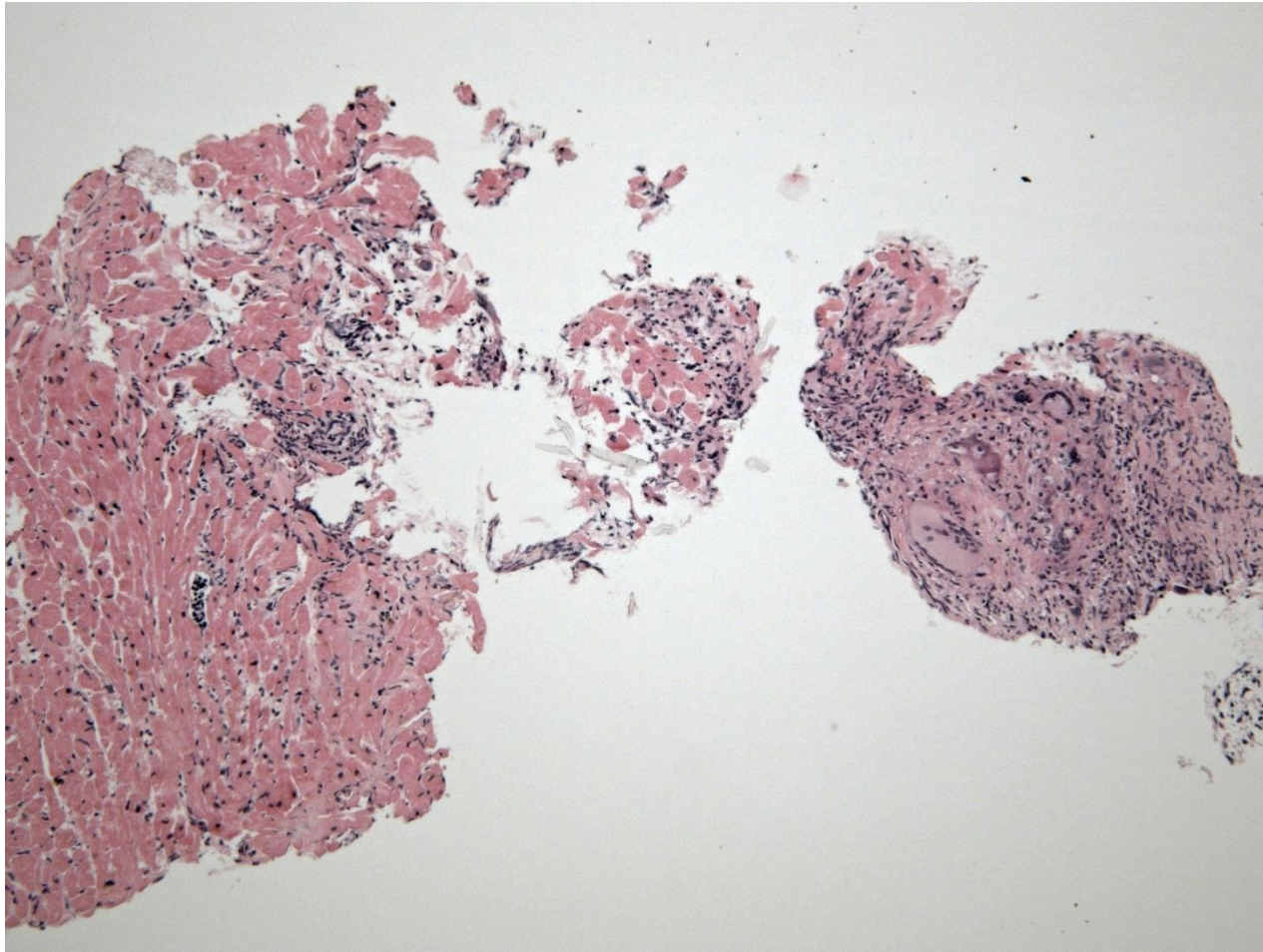
Klinika

51letá žena po implantaci ICD pro zánětlivé onemocnění srdce, přichází k endomyokardiální biopsii:

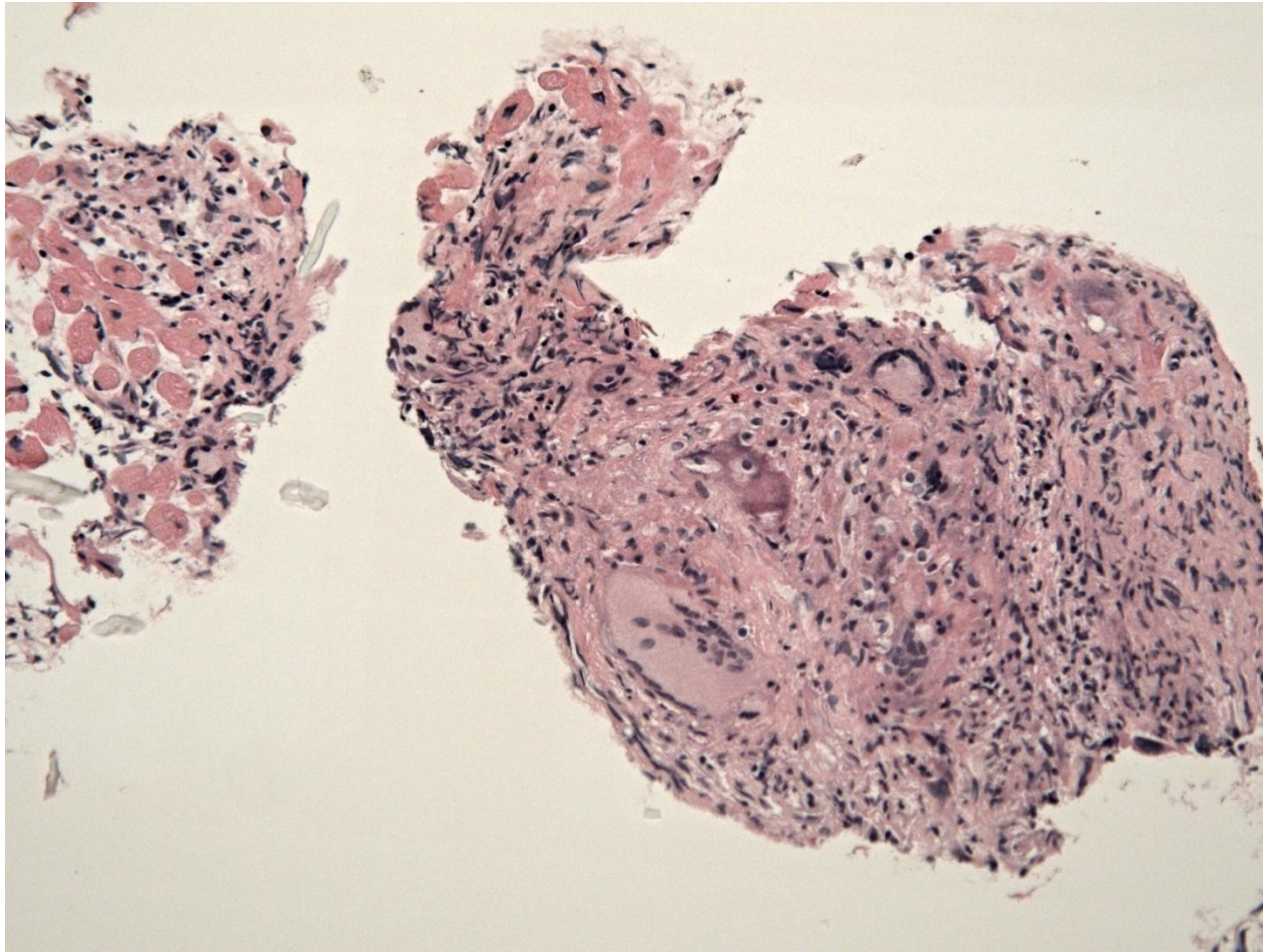
V lok. anestezii mesocain 1% pod sonografickou kontrolou punkce vena jugularis interna vpravo, poté pod skiaskopickou a sonografickou kontrolou odebráno celkem 5 vzorků. Výkon bez komplikací, v závěru výkonu bez perikardiálního výpotku.

K vyšetření zasláno 5 částek do průměru 1 mm.

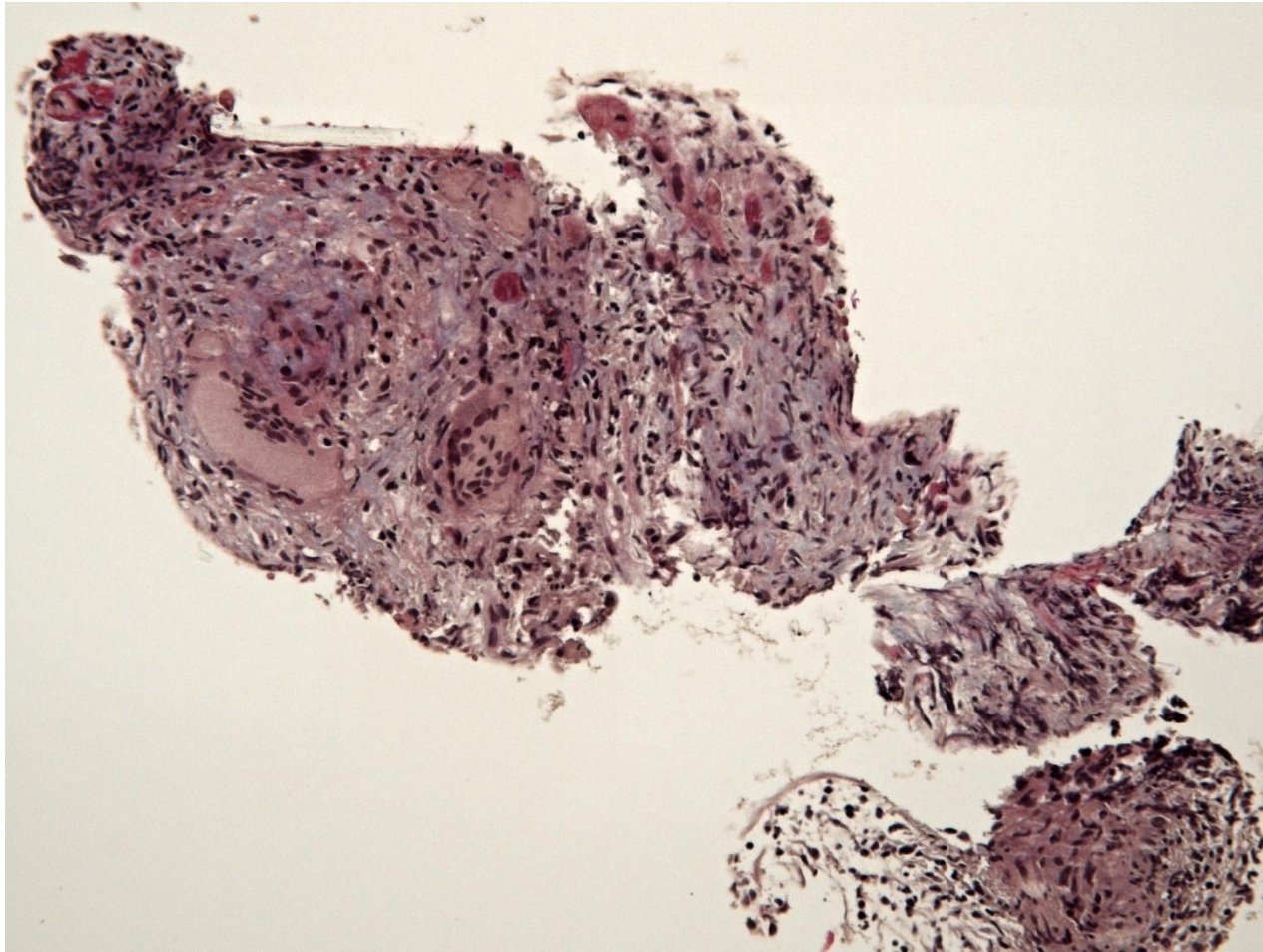
Mikro (HE)



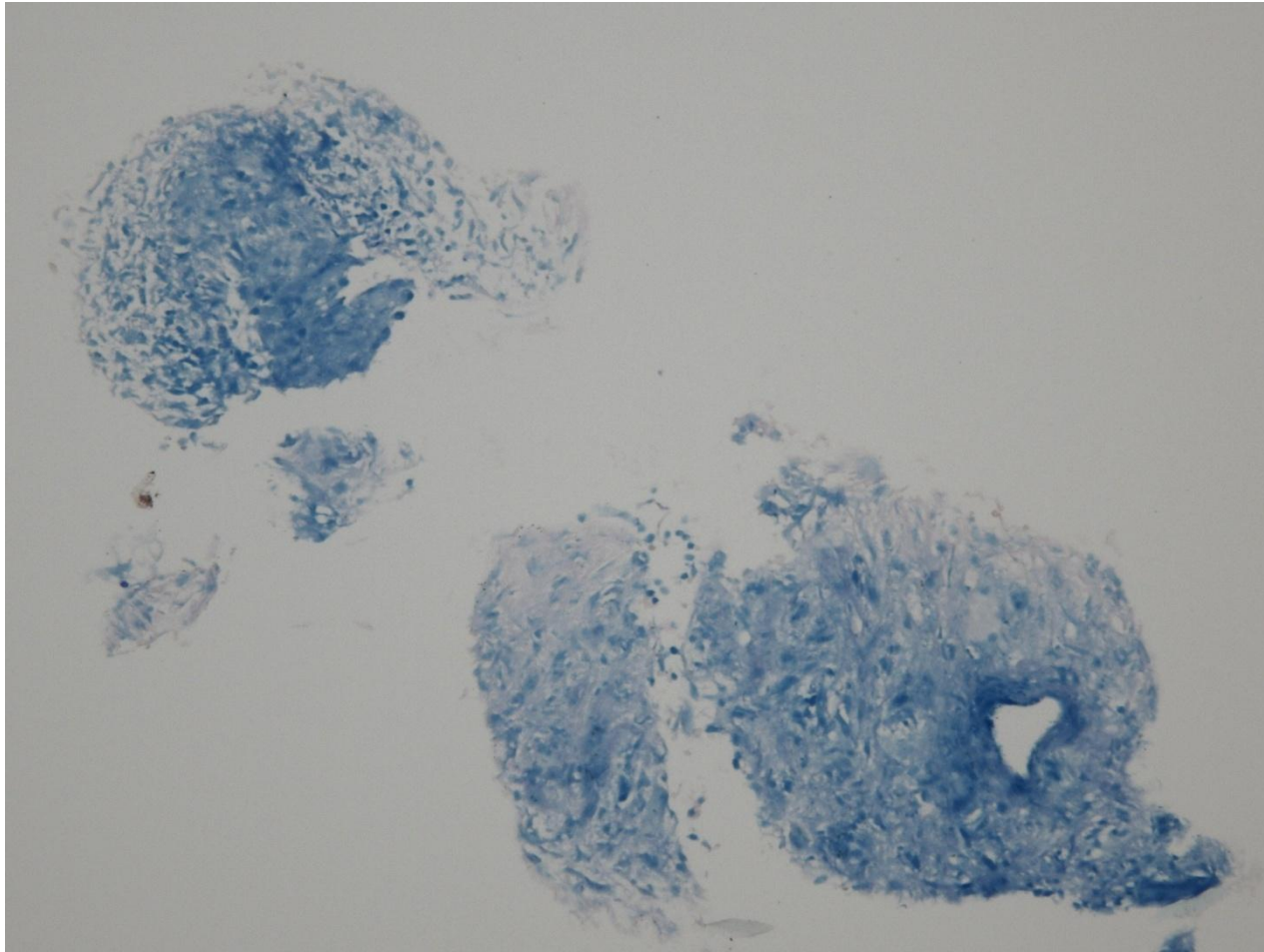
Mikro (HE)



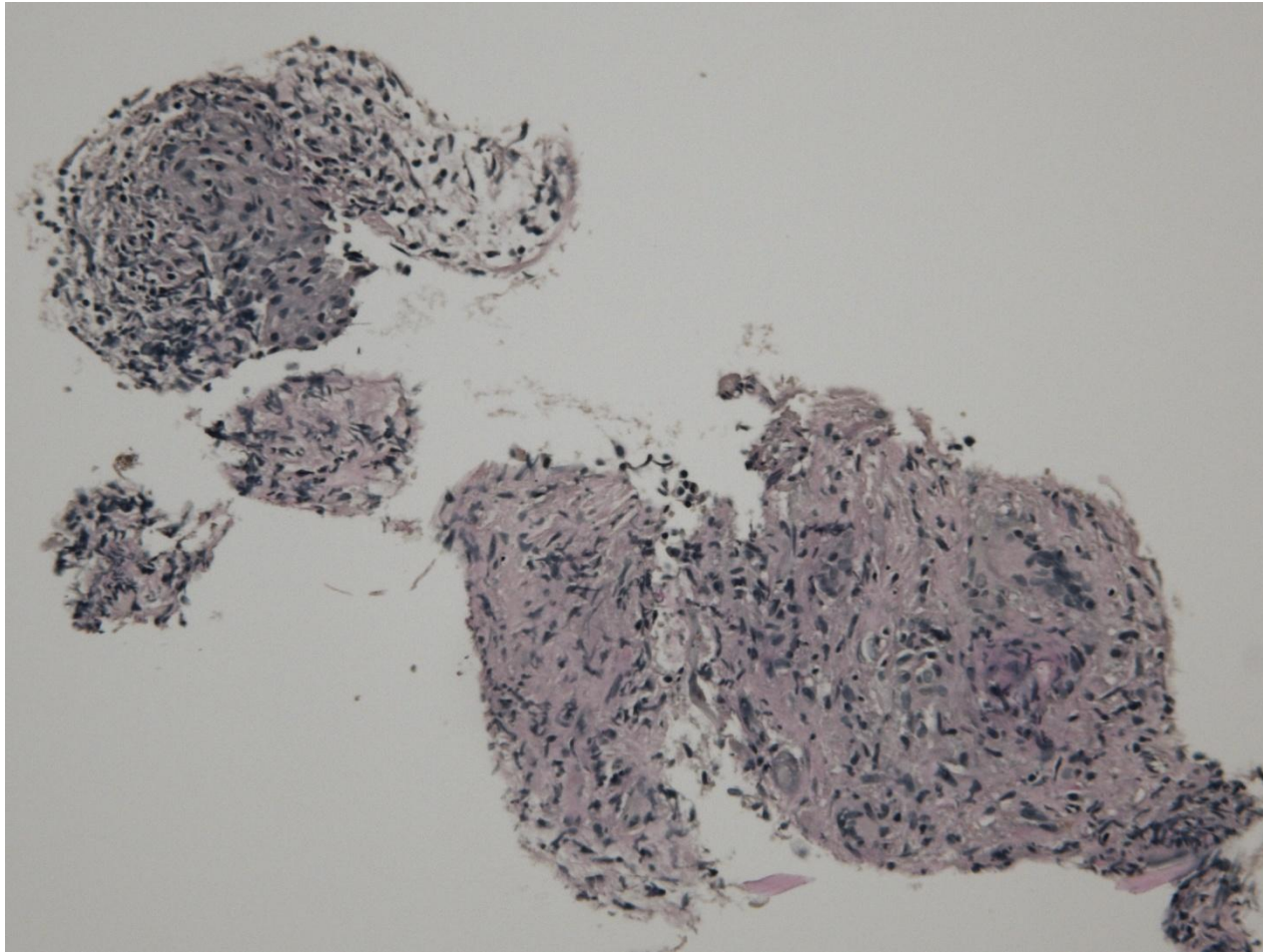
Mikro (trichrom)



Mikro (Ziel-Neelsen)



Mikro (PAS)



Jaká je vaše diagnostická rozvaha?