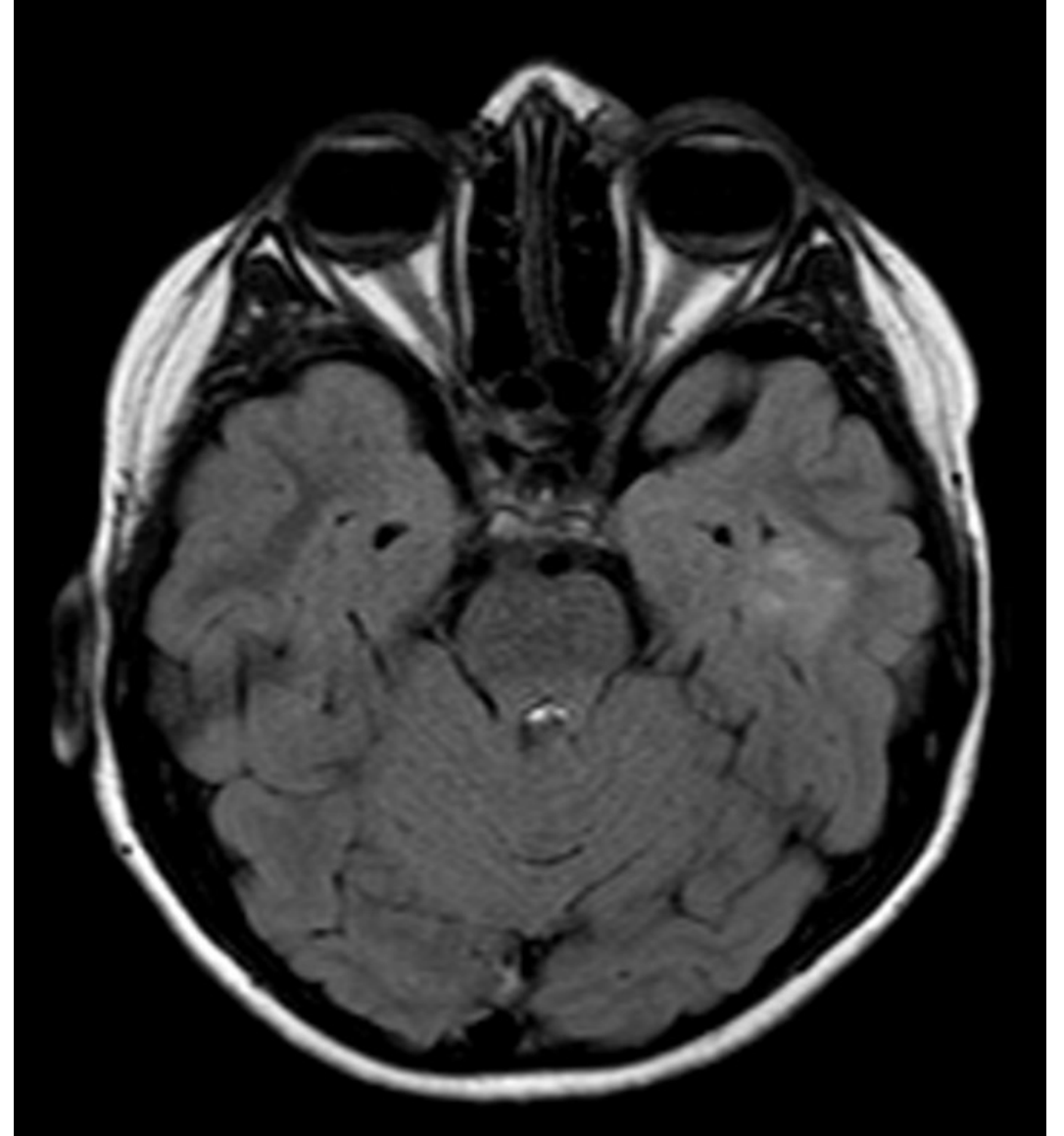


# Case of the week

Miroslav Koblížek

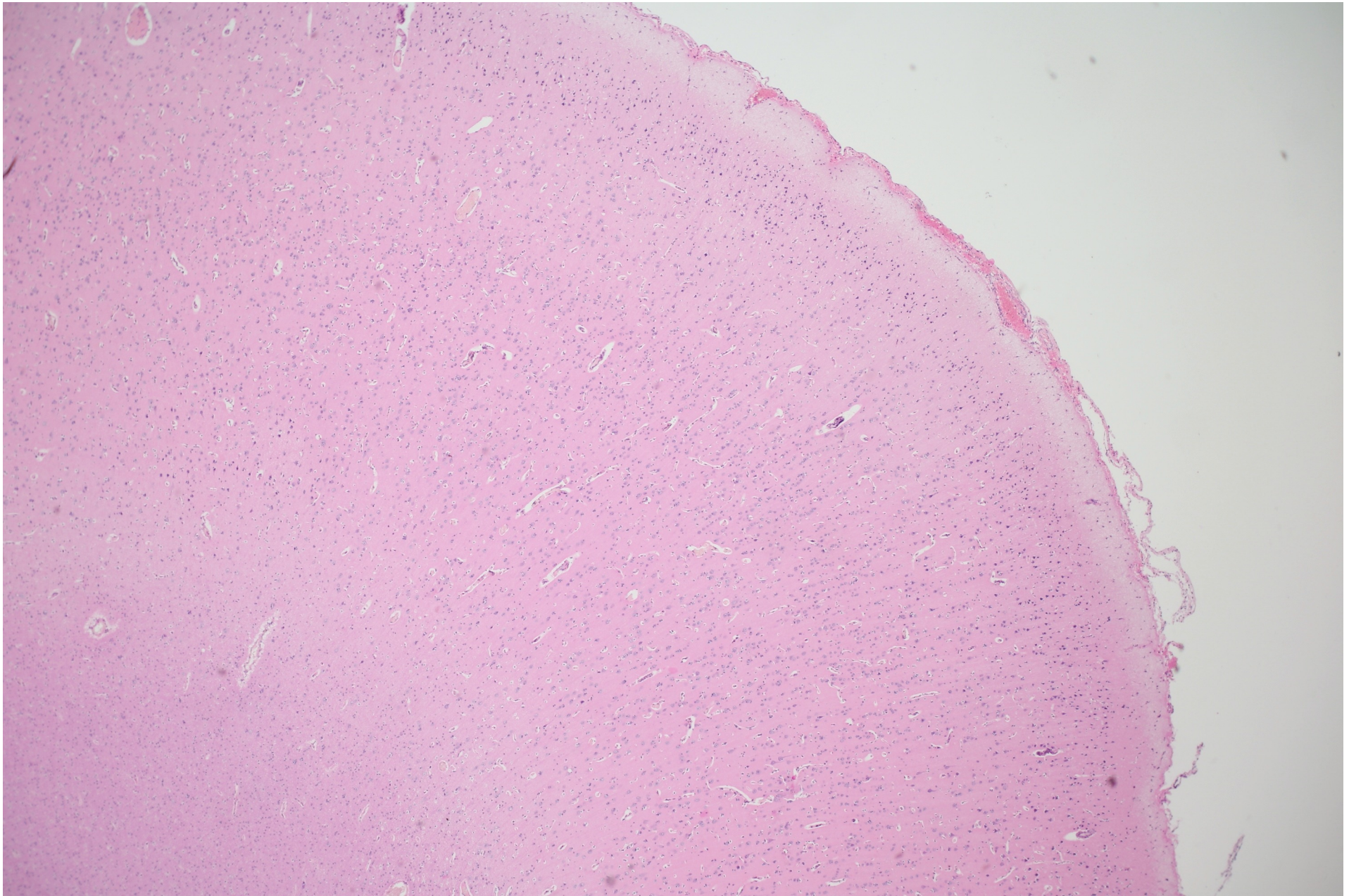
- 10letý chlapec
- od 9 let věku trpí epilepsií
  - záchvaty s fatickou poruchou a s poruchou vědomí
  - léčen antiepileptiky -> cca 1 fokální záchvat týdně
- bez ložiskového neurologického nálezu
- laboratorně bez patologického nálezu
- ostatní údaje v osobní anamnéze bez pozoruhodností

- na MRI stacionární ložisko temporobazálně
  - bez sycení kontrastní látkou
  - bez restrikce difuze

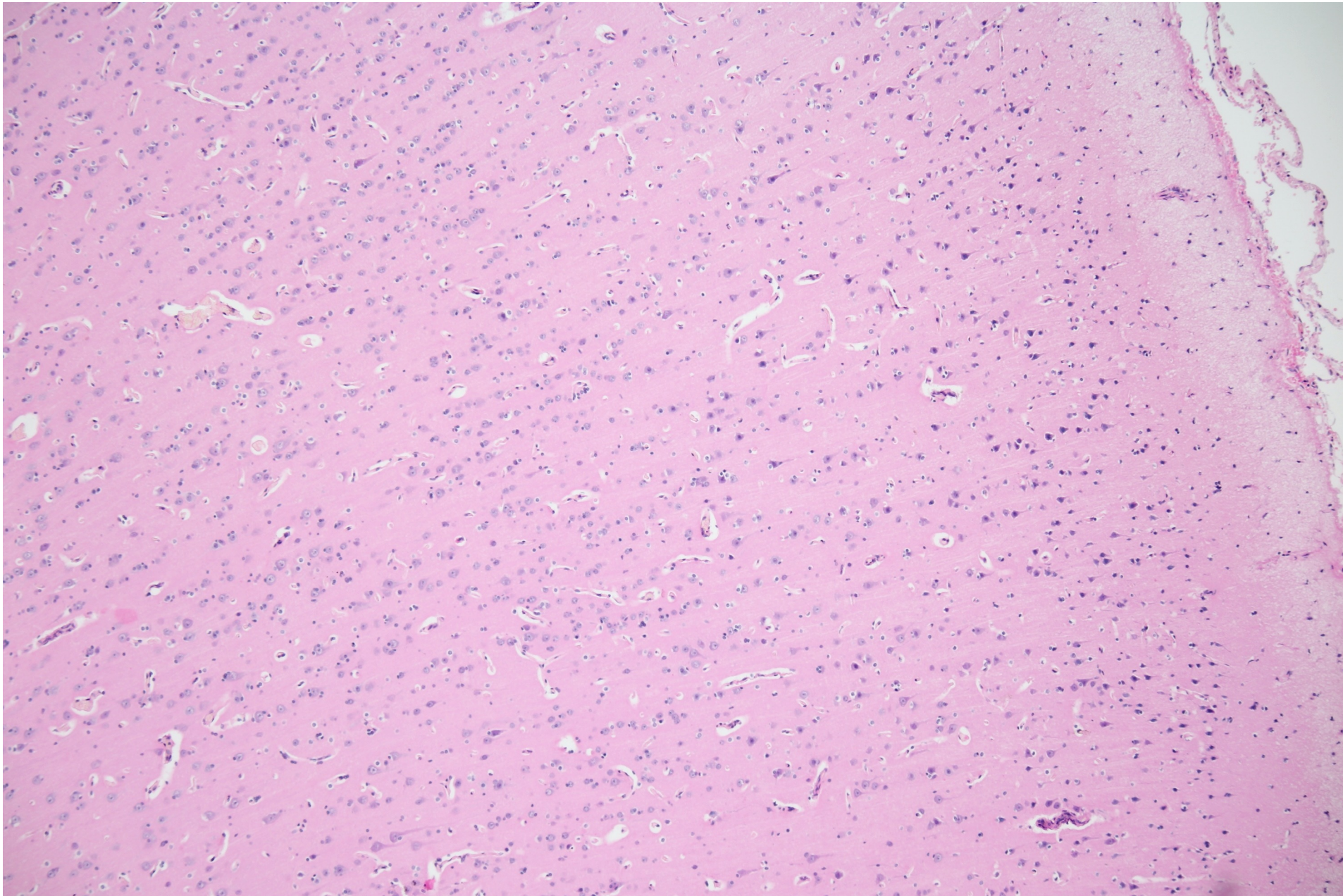


- provedena resekce ložiska v temporálním laloku s částí přilehlé mozkové kůry
  
- zde jsou snímky z histopatologického vyšetření:

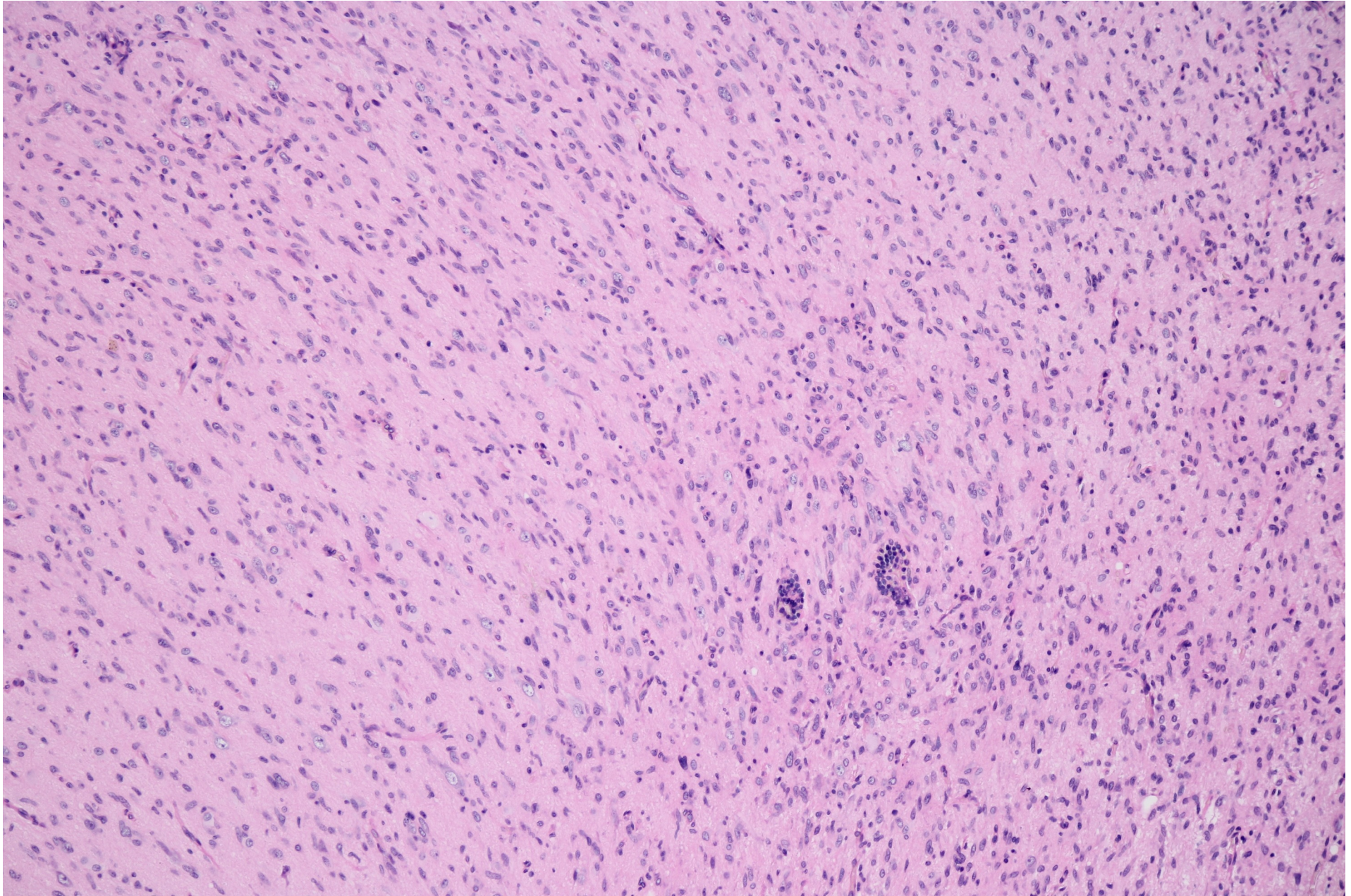




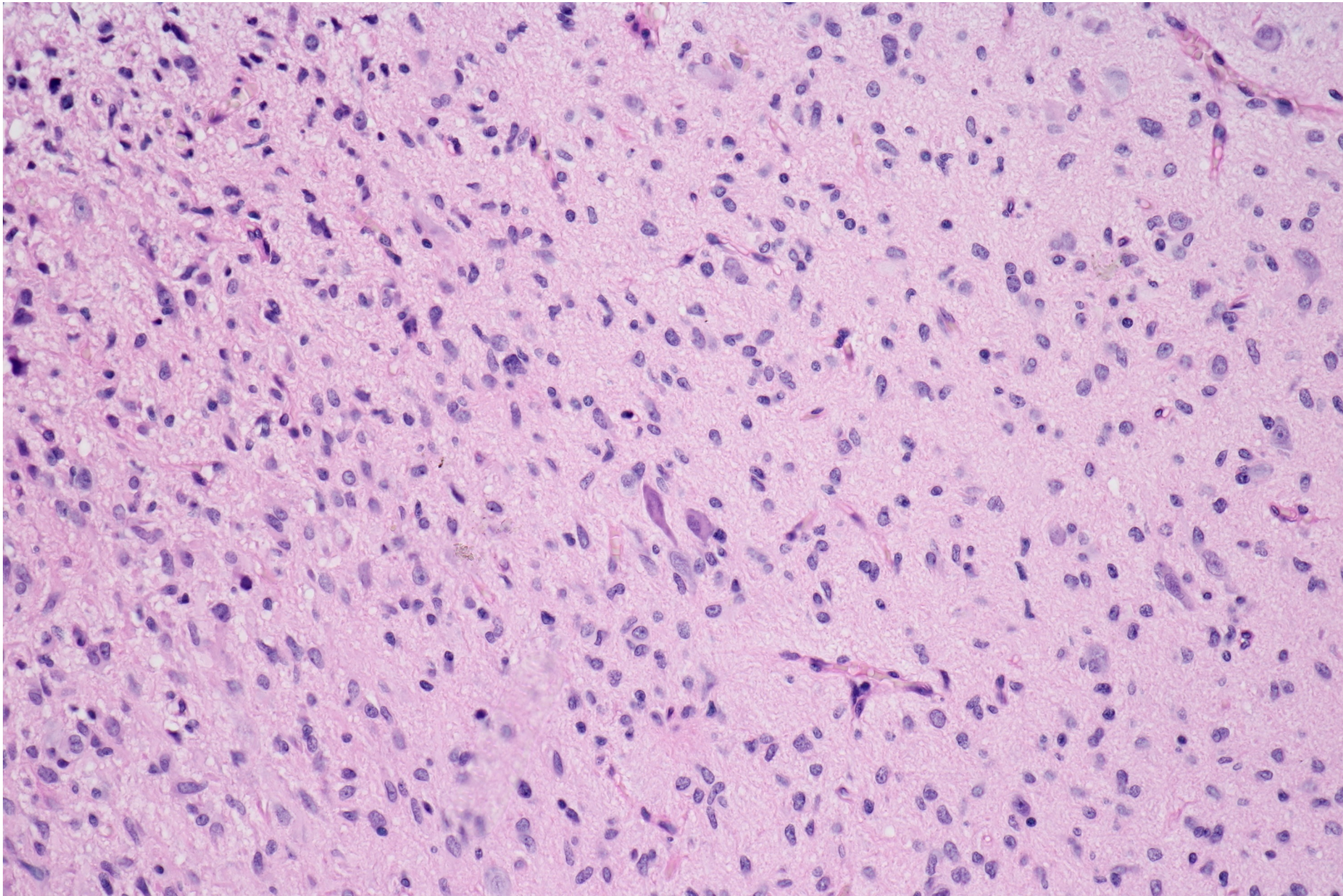






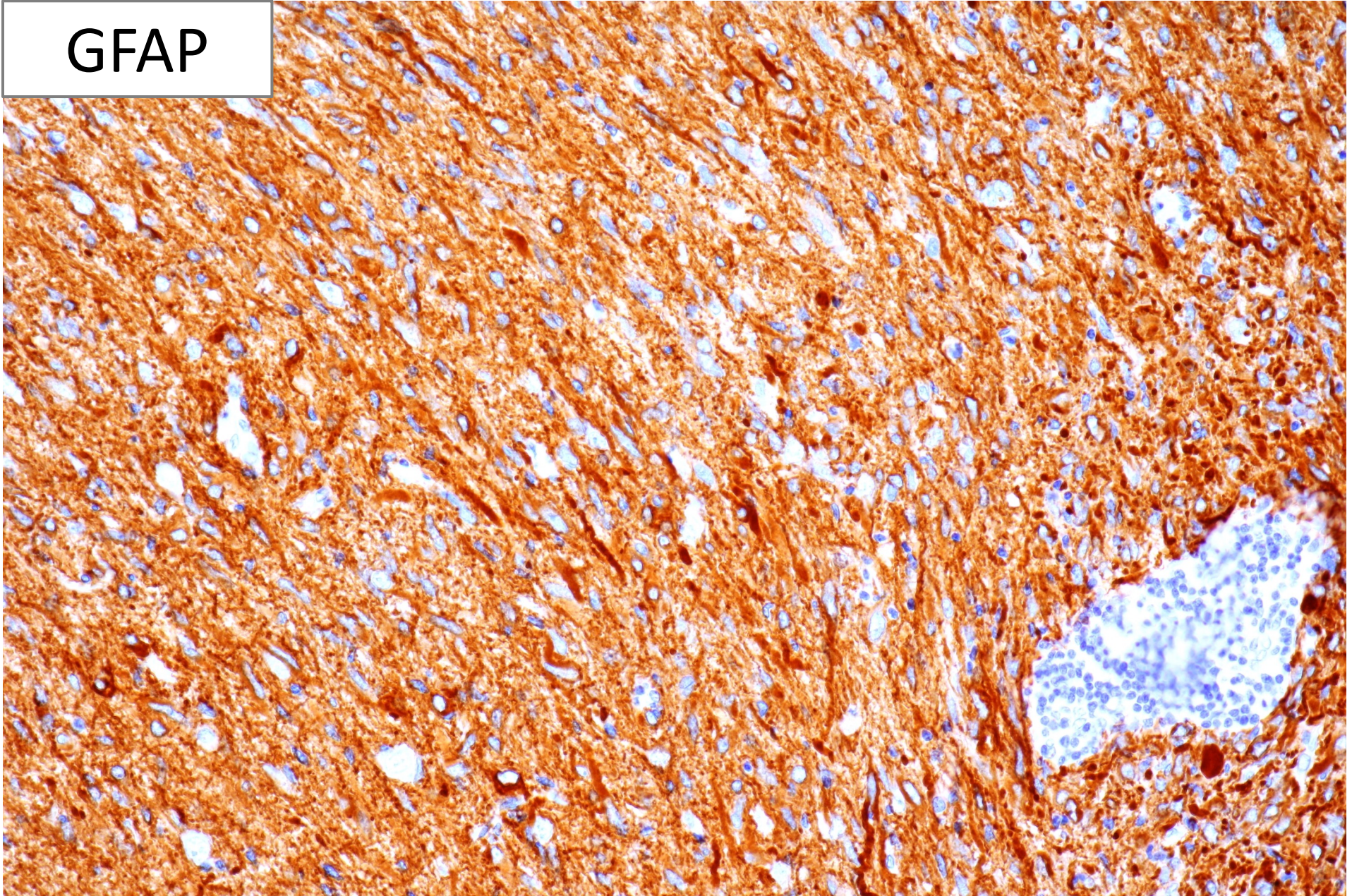






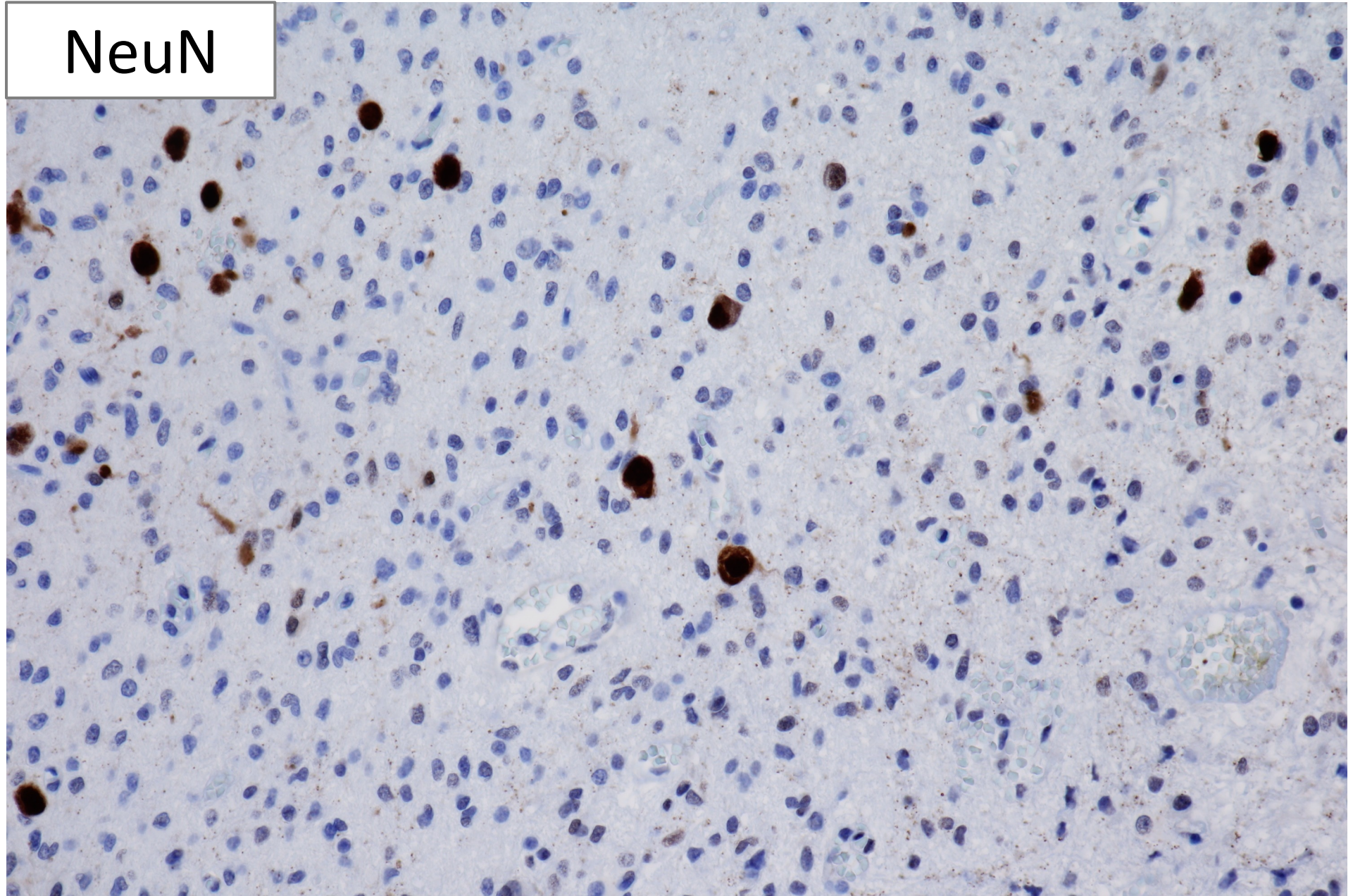


GFAP



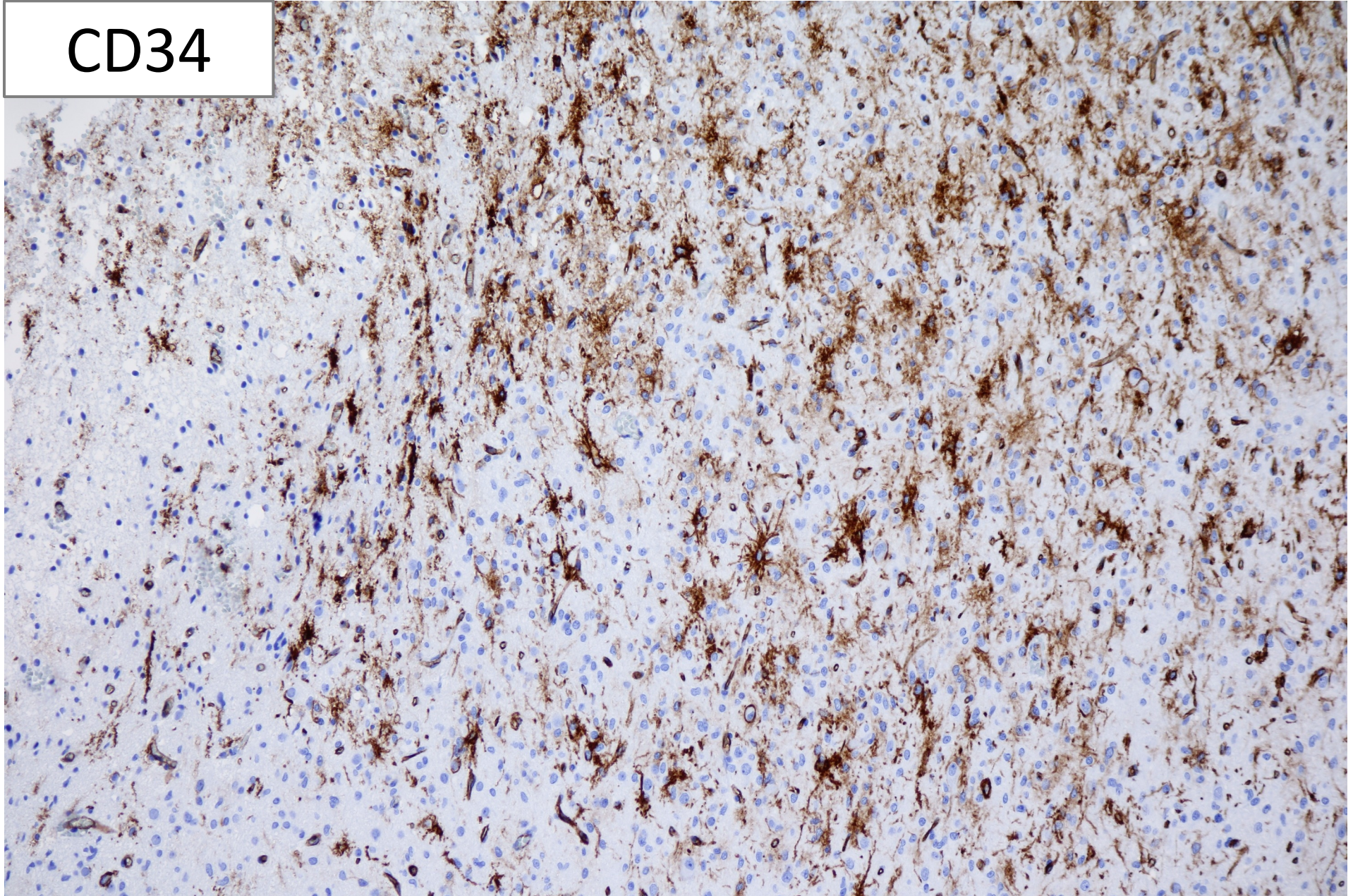


NeuN



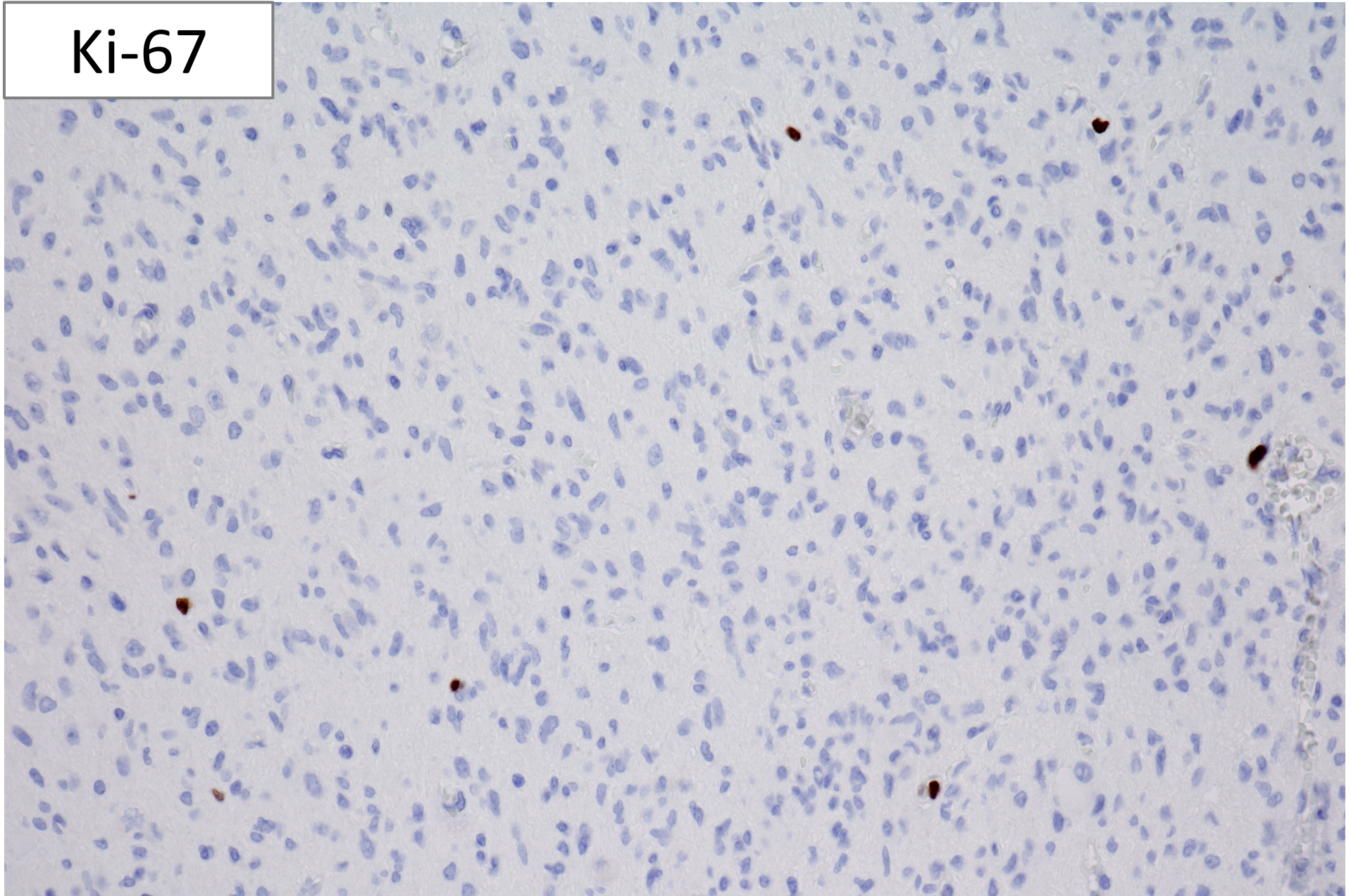


CD34





Ki-67





Vaše diagnózy?