

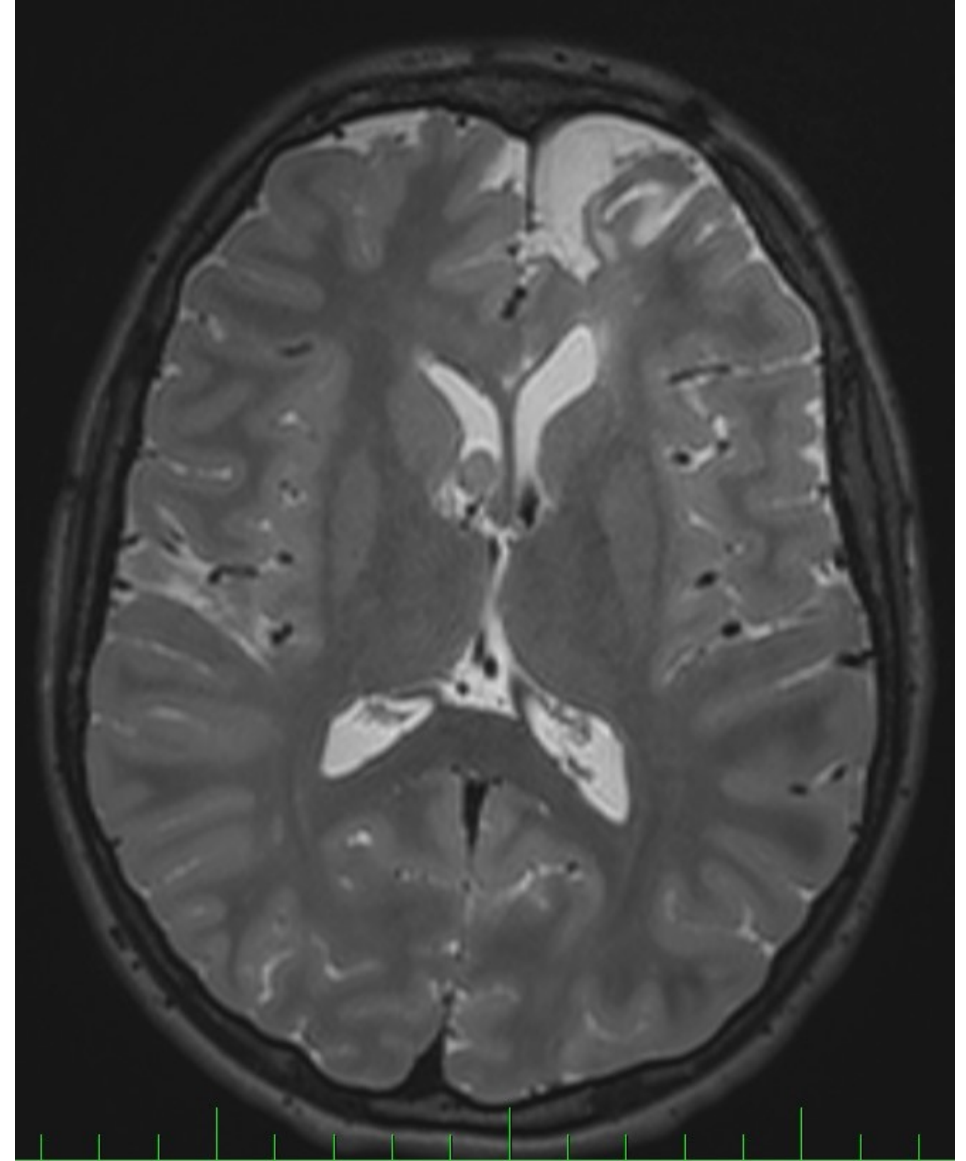
# Case of the week

## Neuropatologie

MUDr. Miroslav Koblížek

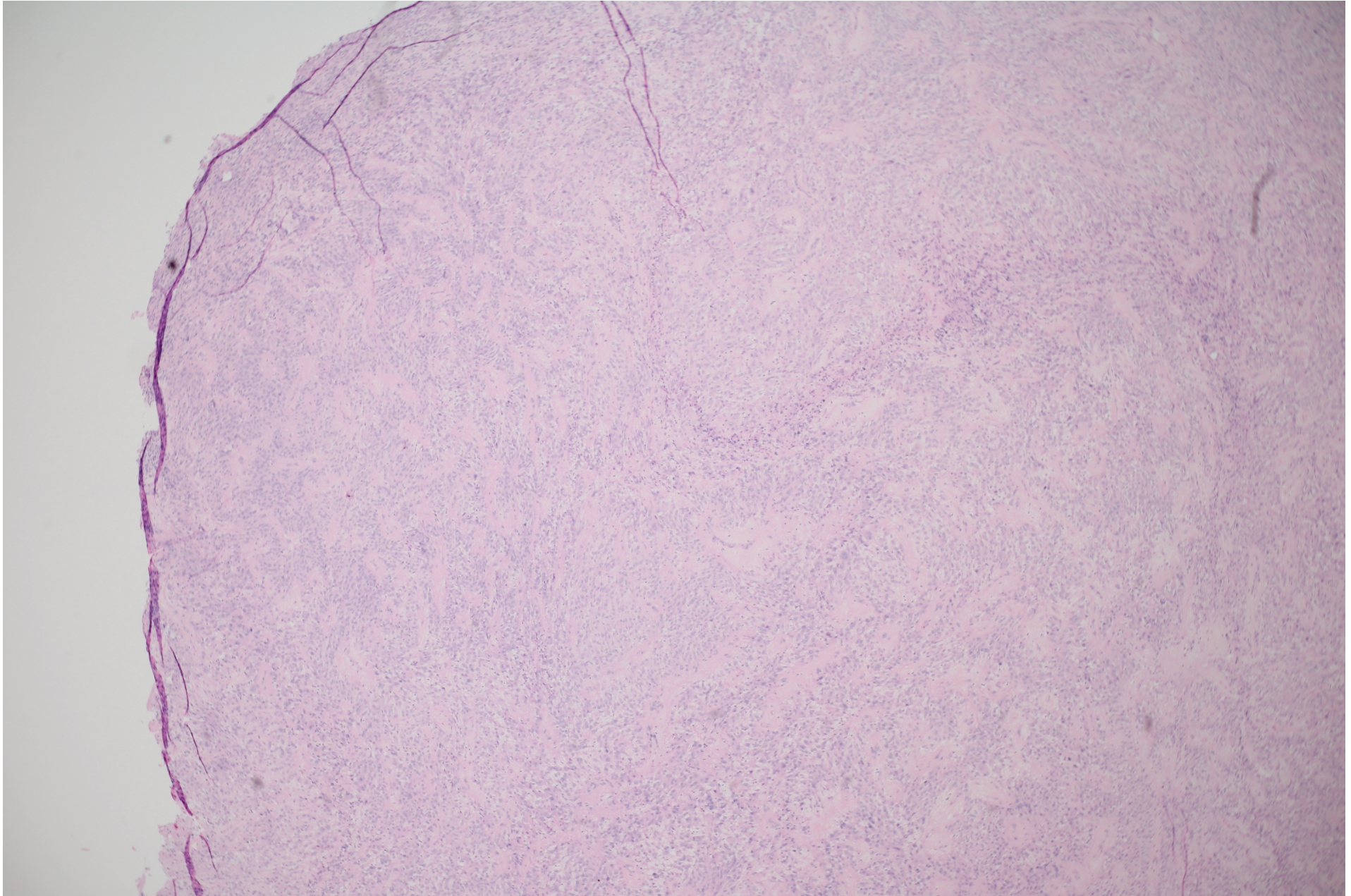
- 14letý chlapec
- dlouhodobě dispenzarizován na neurologii, dermatologii a kardiologii
- geneticky vyšetřován na přítomnost zárodečných mutací
  - zatím nejsou dostupné výsledky

- na MRI stacionární ložisko v pravé postranní komoře
  - mírná progresse velikosti v čase

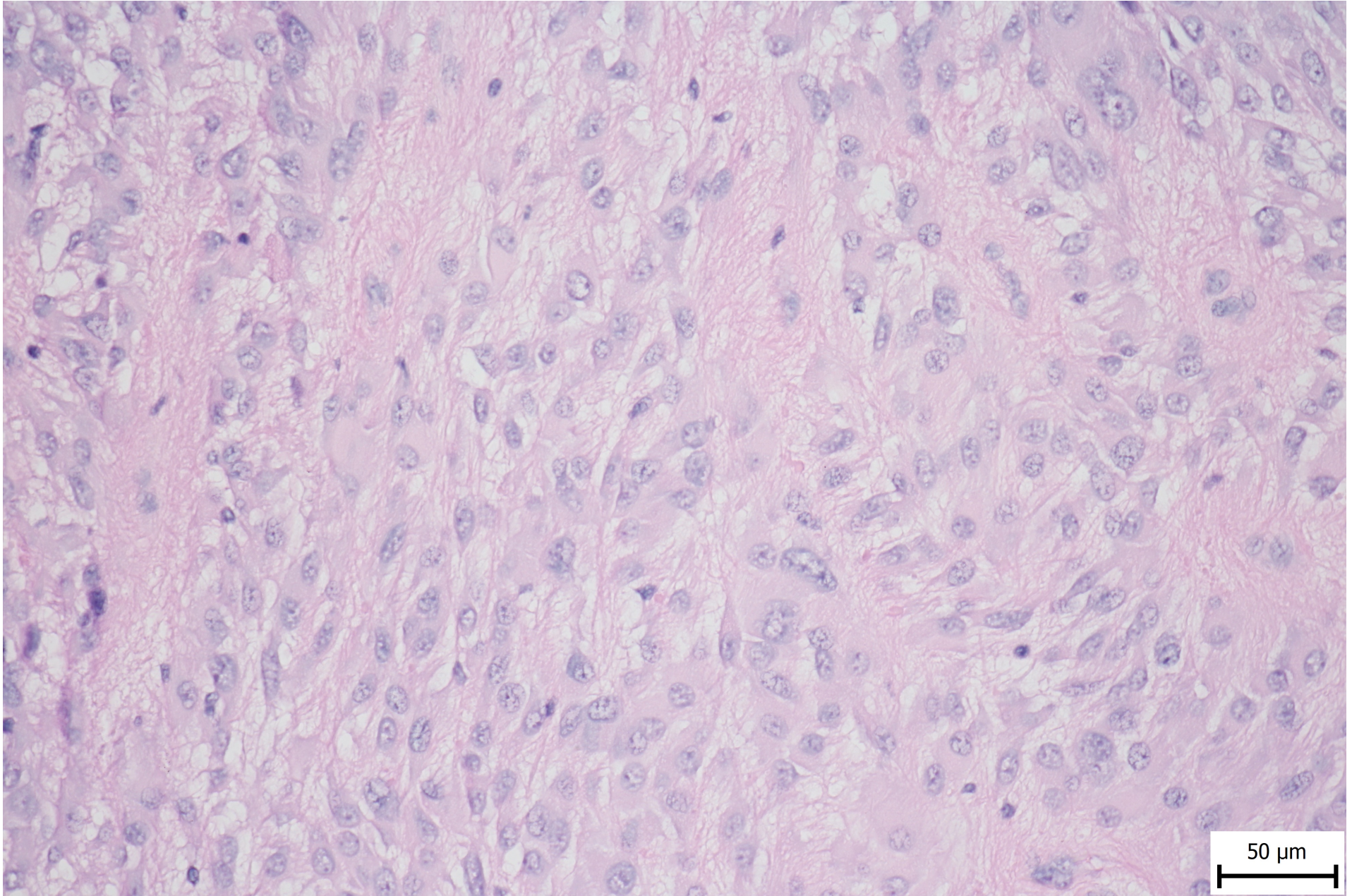


- plánovaně provedena resekce ložiska v pravé postranní komoře
- zde jsou snímky z histopatologického vyšetření:

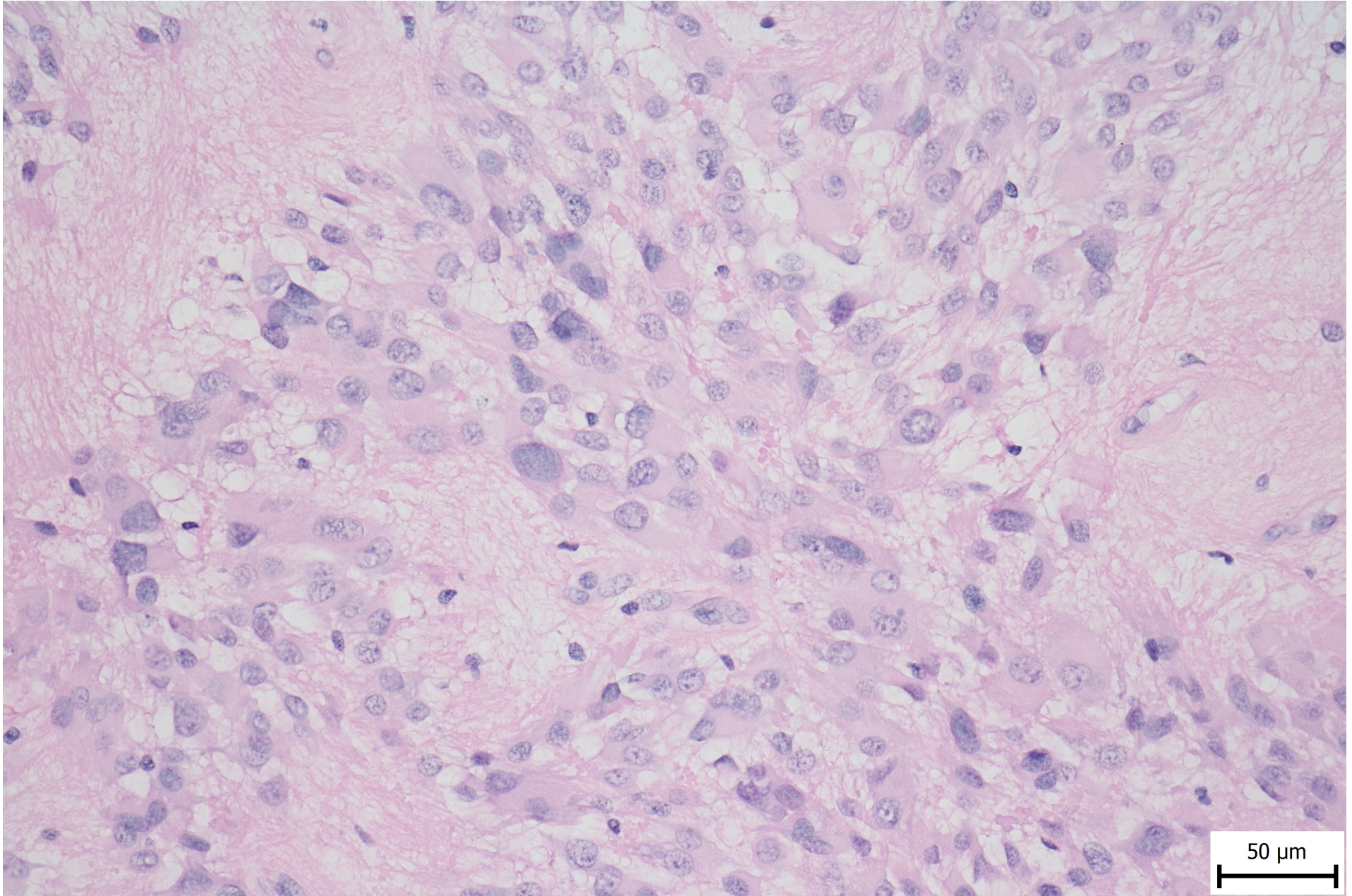




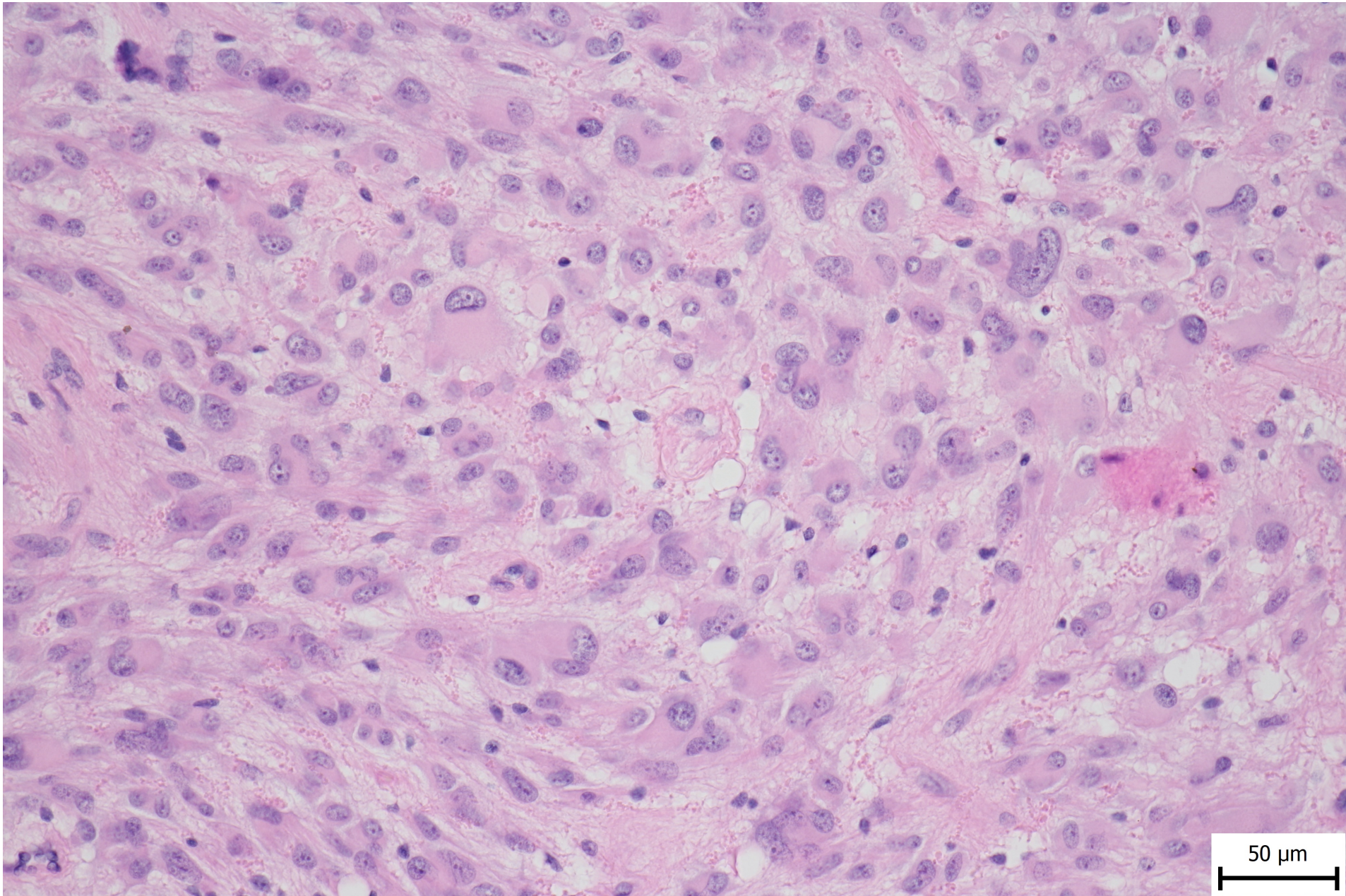






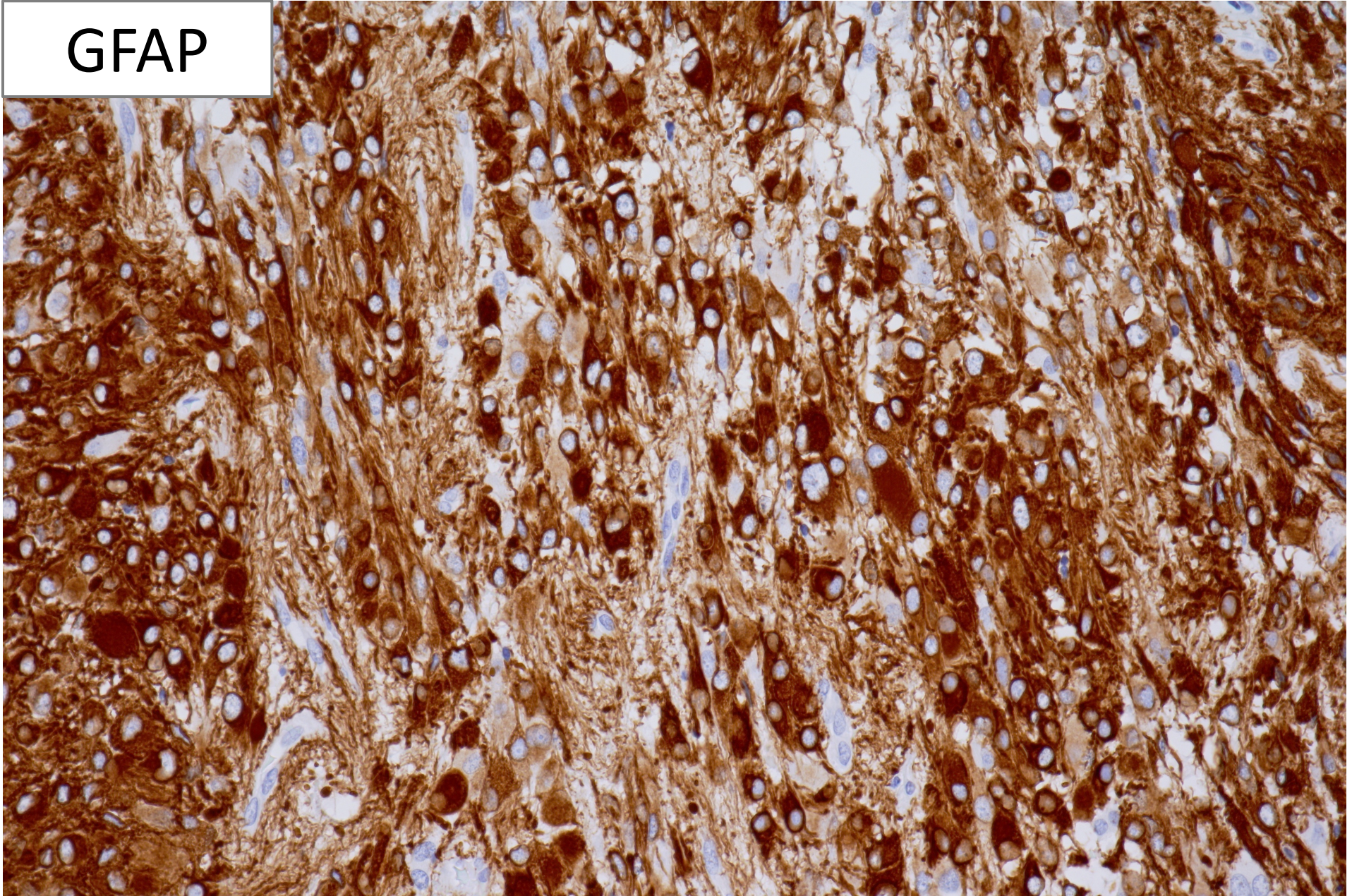






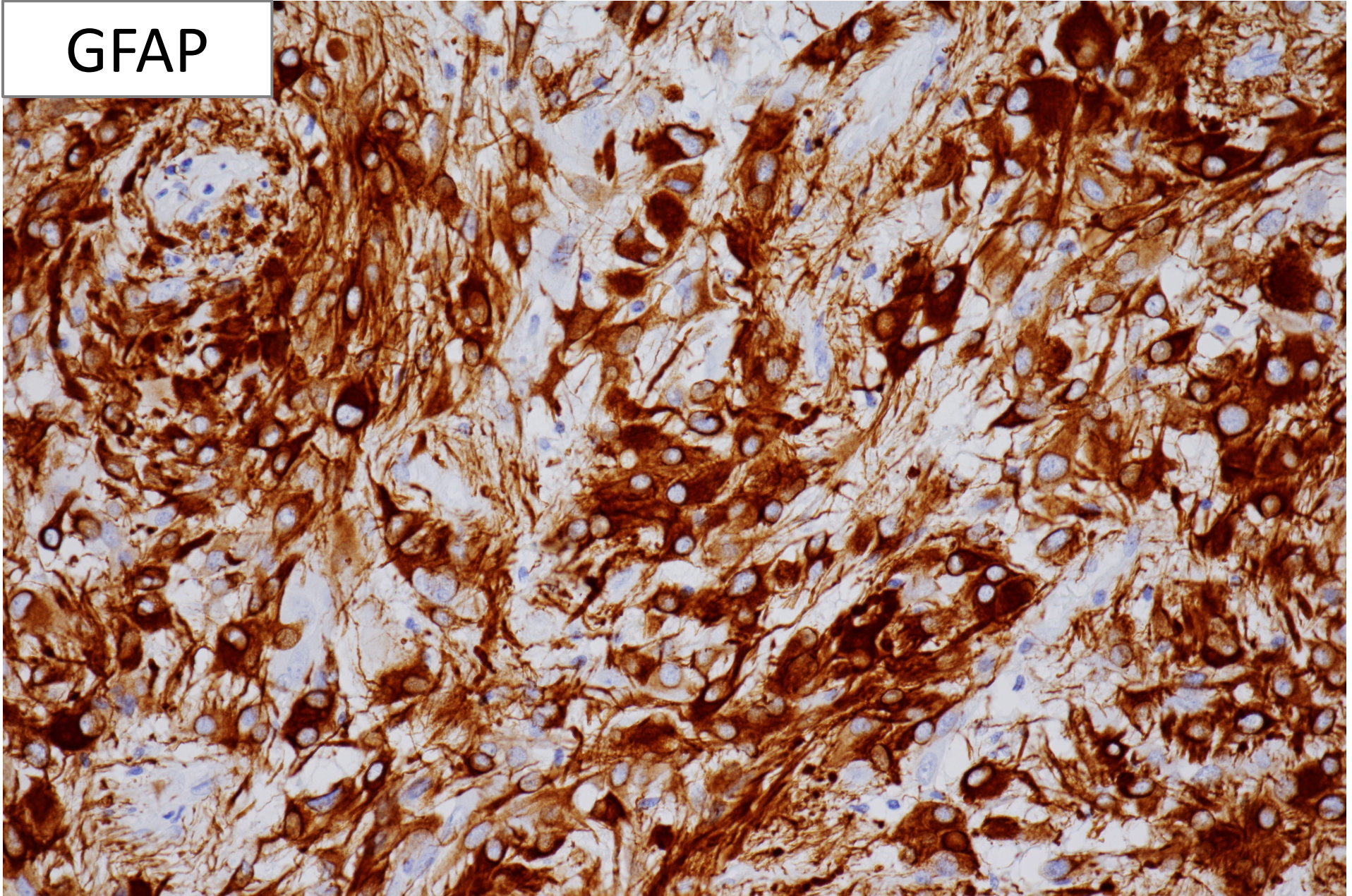


GFAP



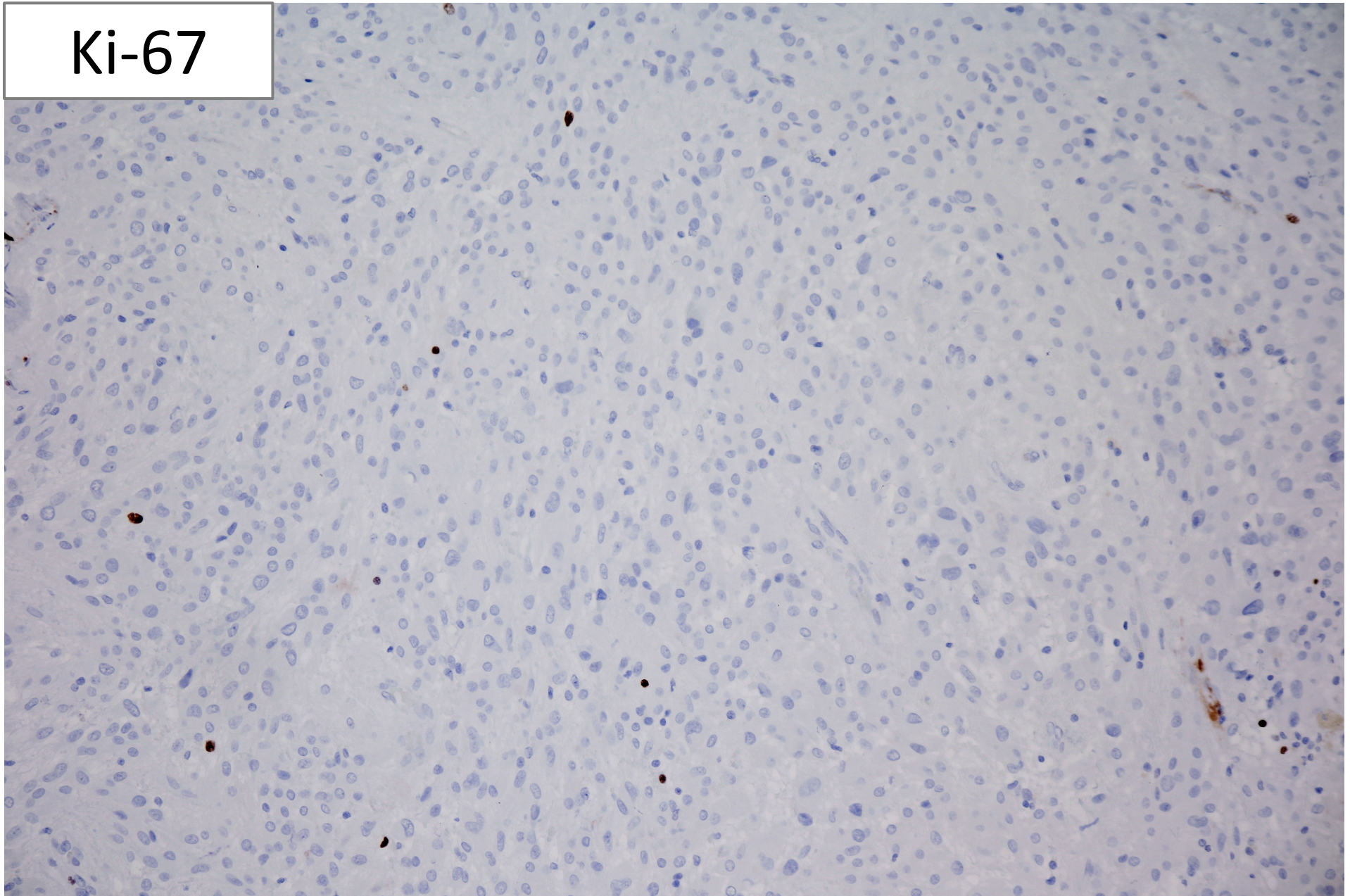


GFAP





Ki-67



Vaše diagnózy?