

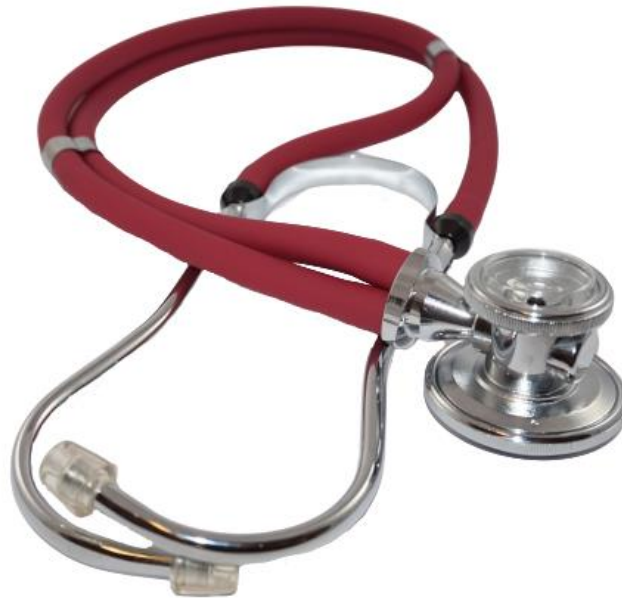# Case of the week 4

# Anamnéza

Muž, 58 let, exkuřák (předtím těžký kuřák s 20 „balíčkoroky“.) V roce 2021 podstoupil obdoustannou transplantaci plic (DLTx) pro prilcní histiocytózu z Langerhansových buněk.


# Fyzikální vyšetření

Dýchá se mu asi měsíc hůře, kašel se světlou expektorací, bolesti LHK při neuropatii, proběhla konzilia stran C páteře - t.č. konzervativní postup, sklon k zácpě.



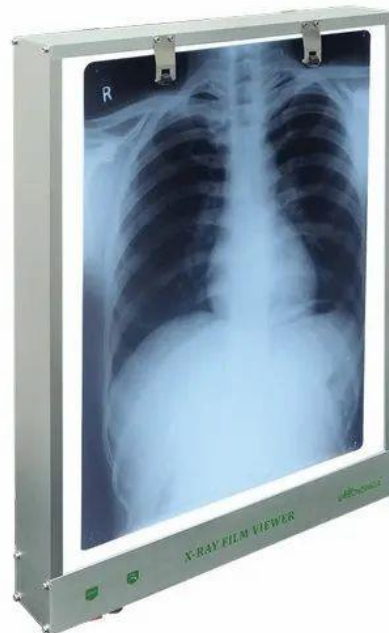# Laboratorní vyšetření

Krevní obraz je v normě, výraznější známky zánětu (CRP, zánětlivé parametry, teplota) ani infekce nejsou patrné. Patrný pokles funkce na spirometrii (smíšený obstrukčně-restriktivní typ).



# Zobrazovací vyšetření

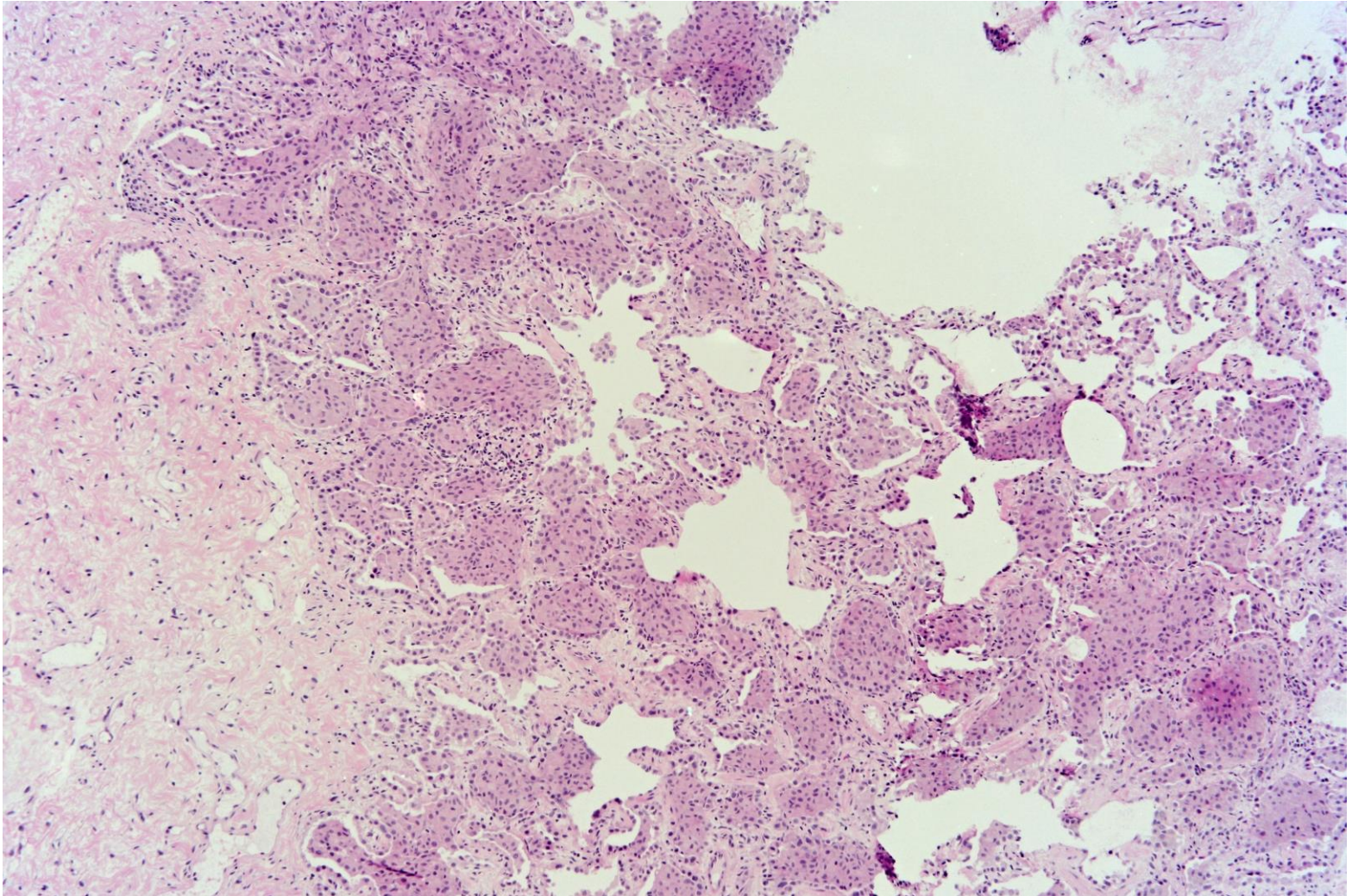
Klinická zpráva uvádí progresi ložisek na RTG od minulého týdne. Dle CT plic vpravo bazálně nově interstic. změny, bližší popis není k disp.



# Resekce

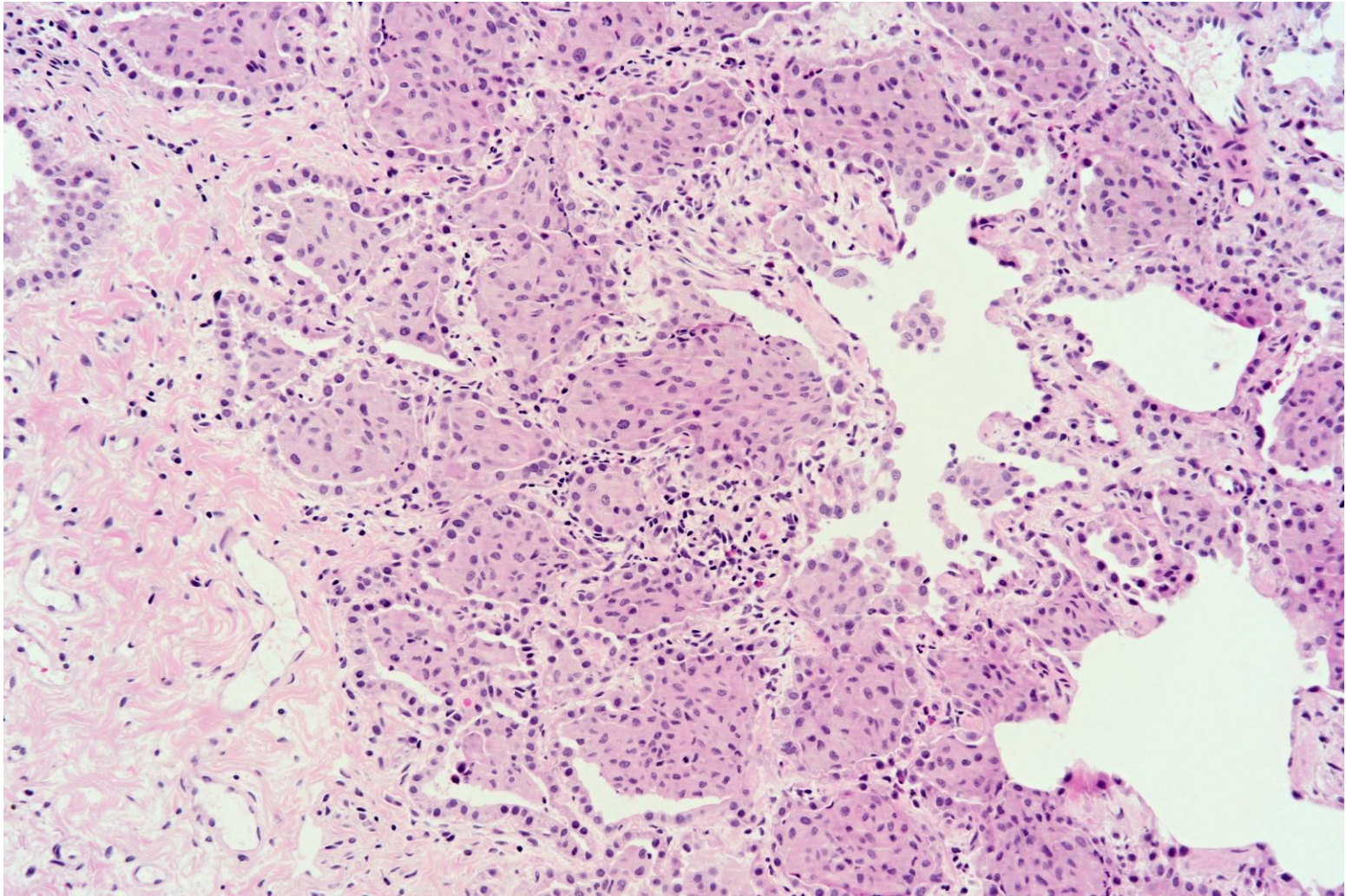
K vyšetření zaslána částka plicního parenchymu 5x4x4 mm, odebraná kryobiopsií.

# Histopatologické vyšetření



H&E

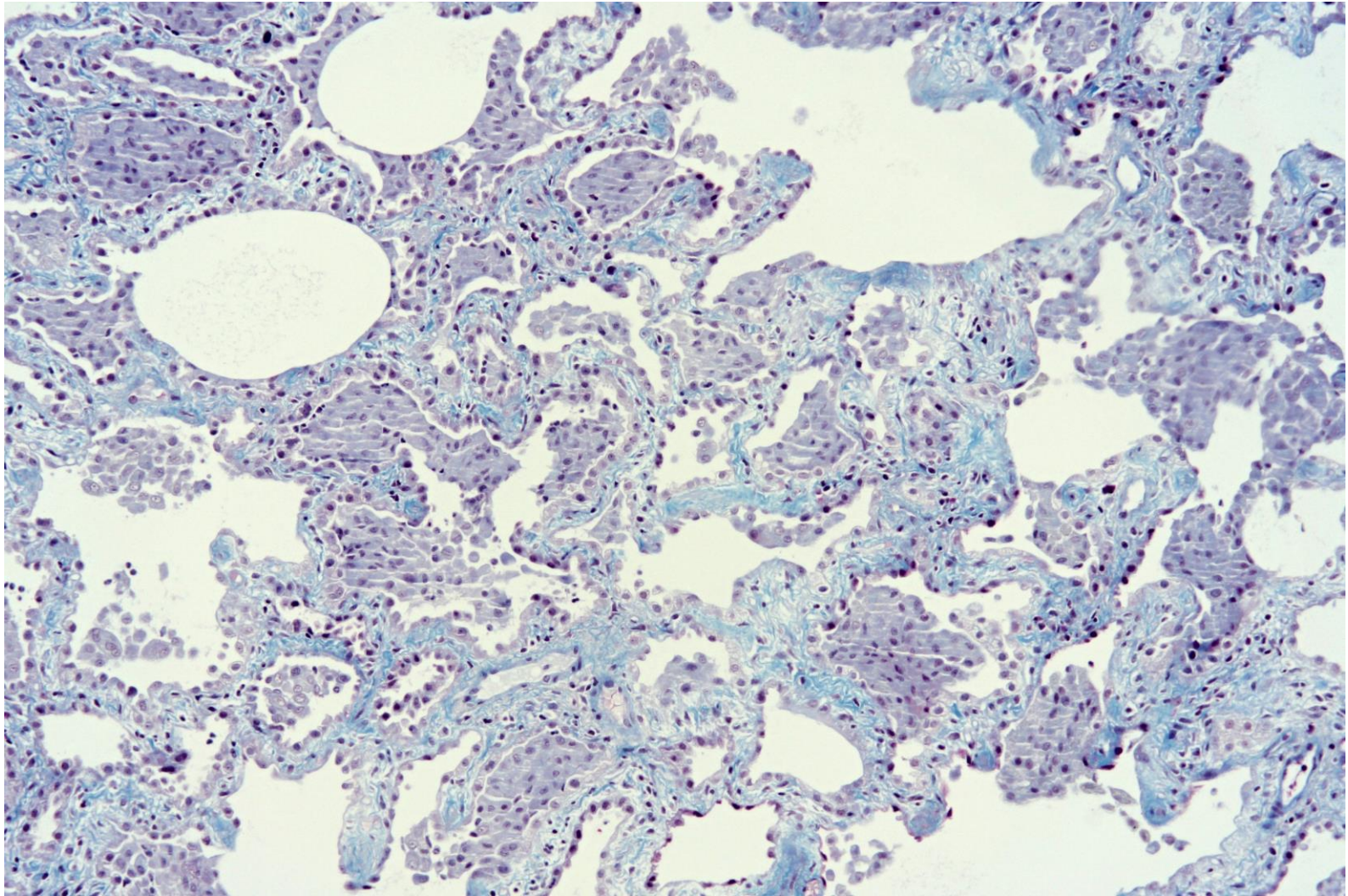
# Histopatologické vyšetření



H&E



# Histopatologické vyšetření



trichrom

**Jaké je vaše diagnóza?**