

CASE OF THE WEEK

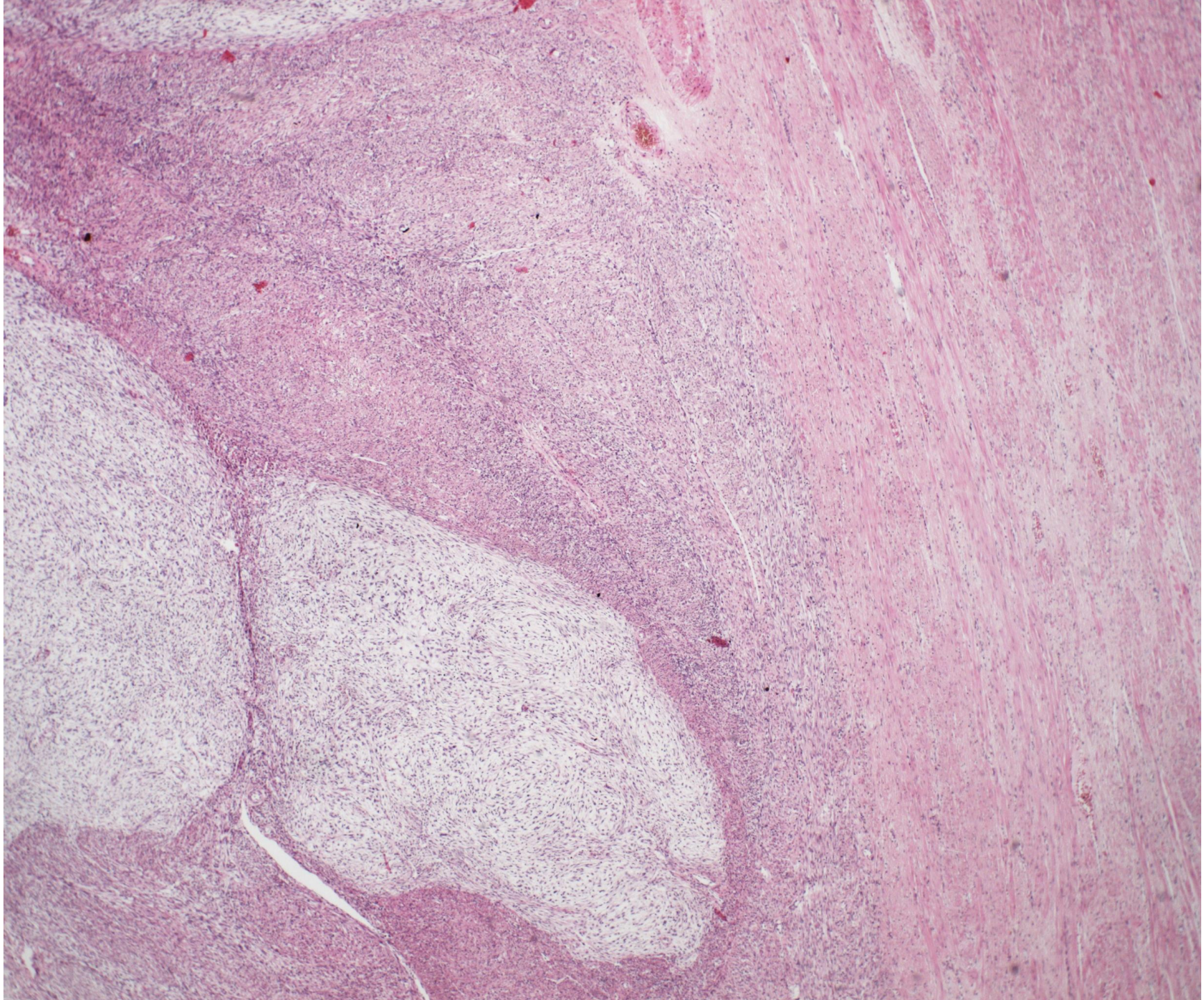
gynekopatologie

Anamnéza

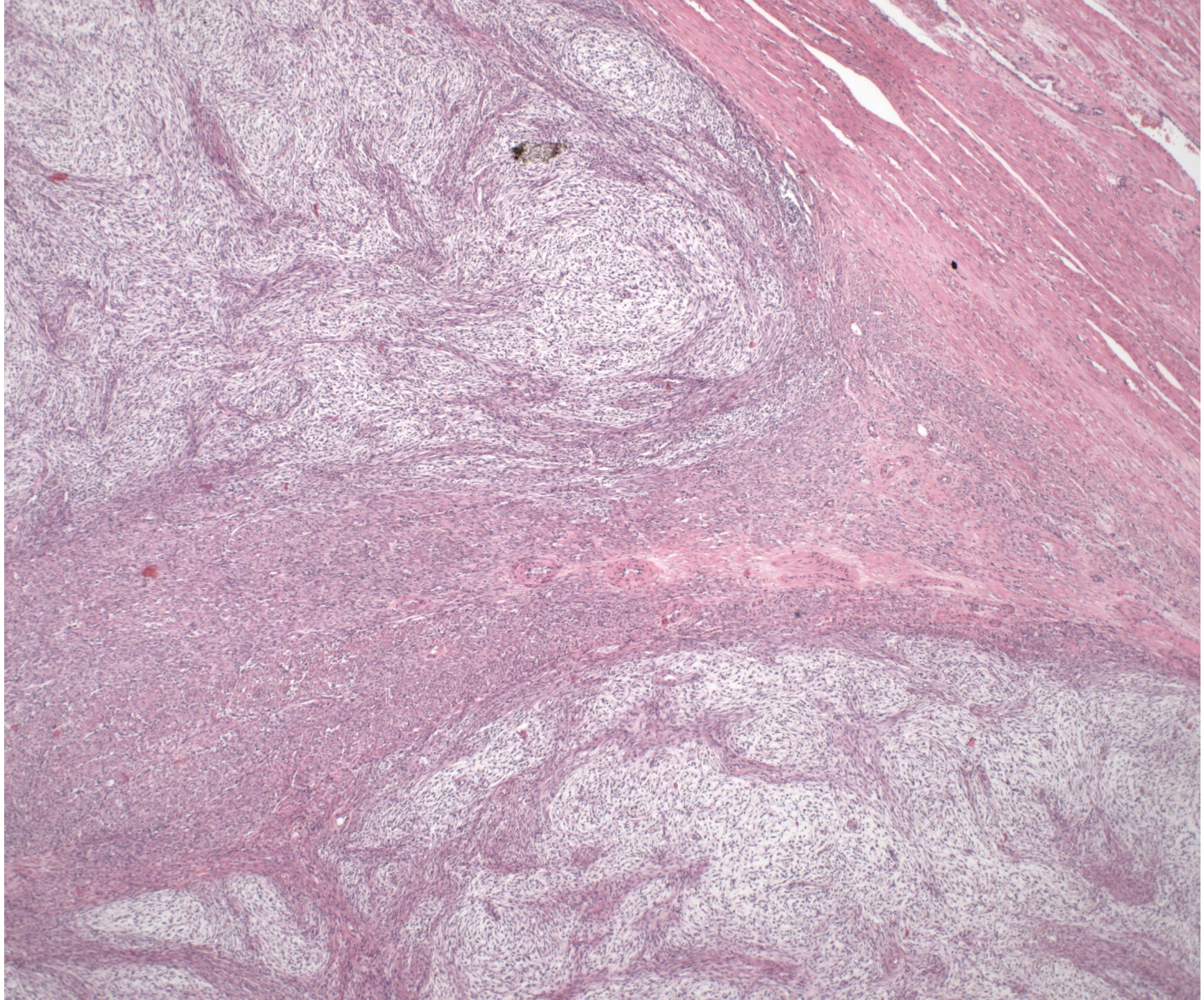
- žena, 41 let
- dysmenorrhoea
- menometrorrhagie
- UZ – expanzivní proces děložního těla, intramurální uzel průměru 7 cm
- progrese velikosti uzlu
- indikována laparoskopicky asistovaná vaginální hysterektomie (LAVH) s bilaterální salpingektomií

Bioptické vyšetření

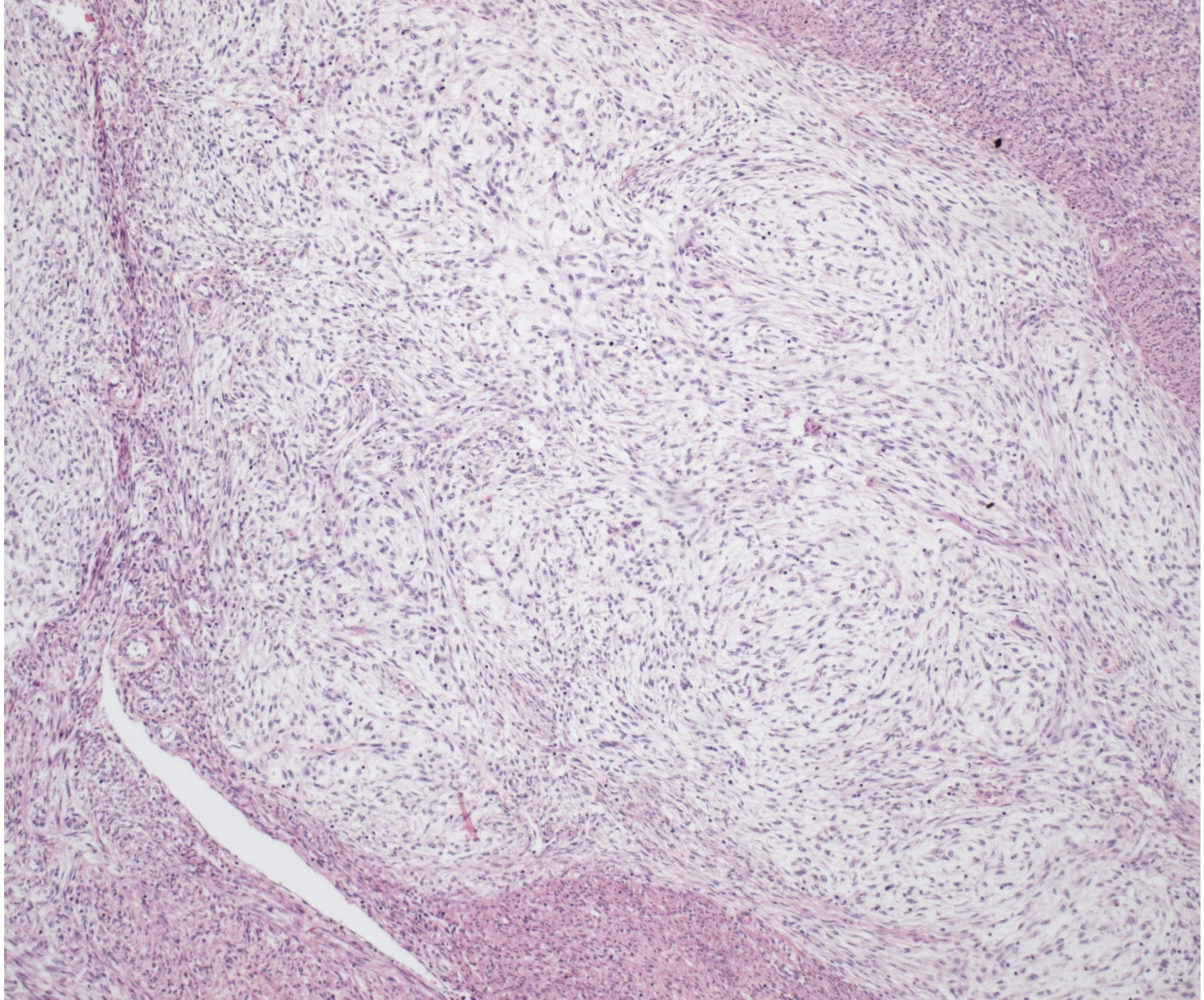
děložní tělo - HE



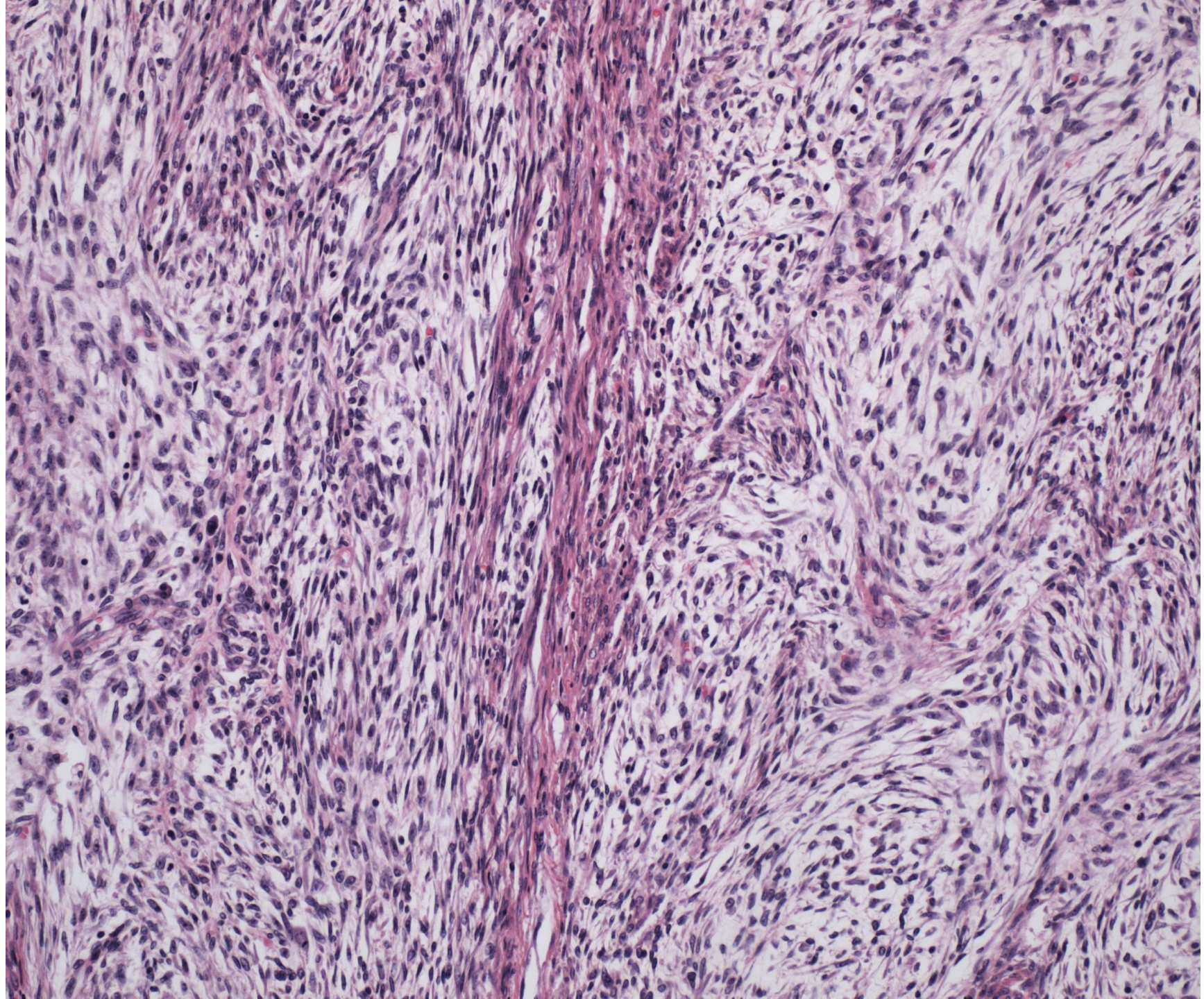
děložní tělo - HE



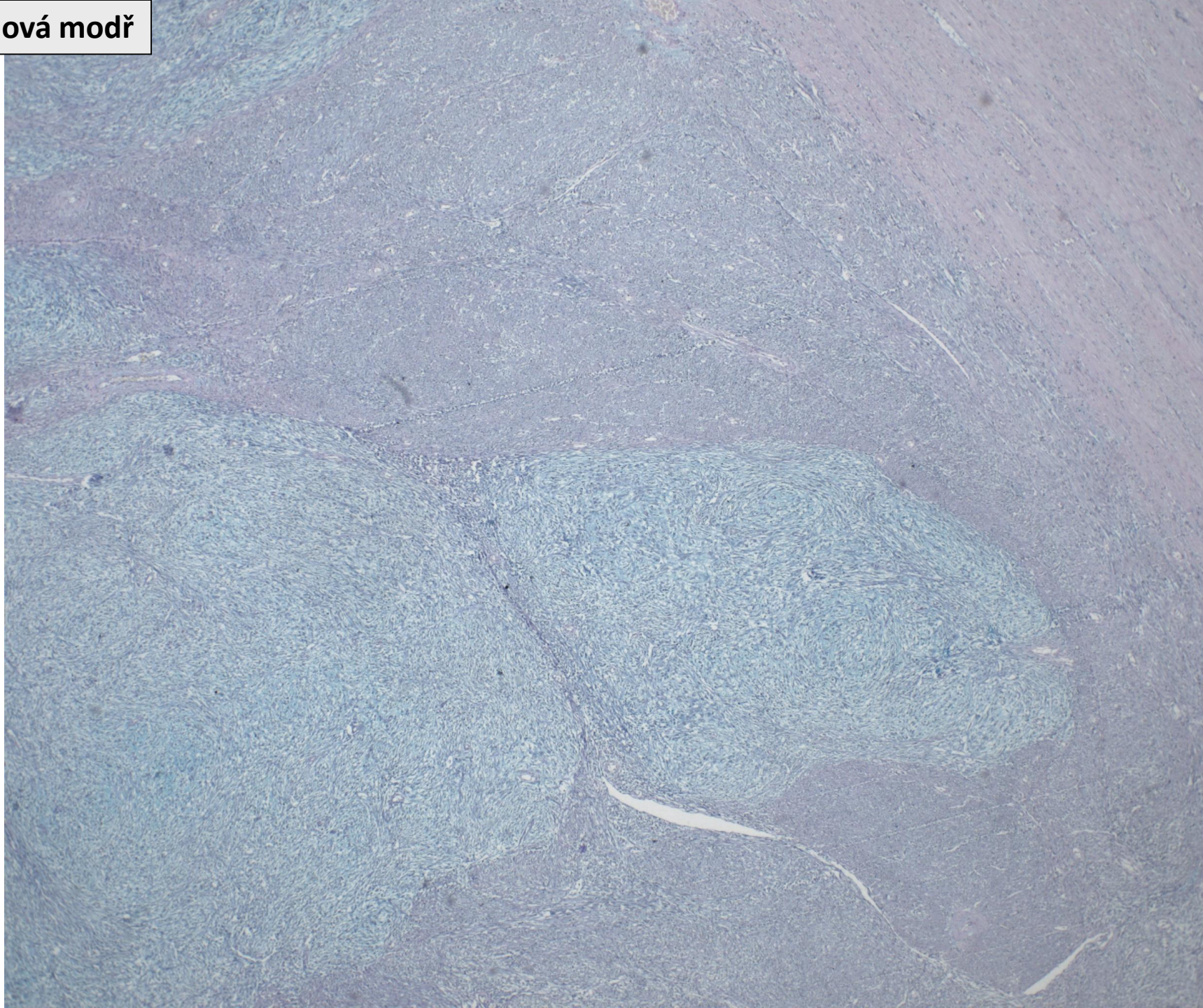
děložní tělo - HE



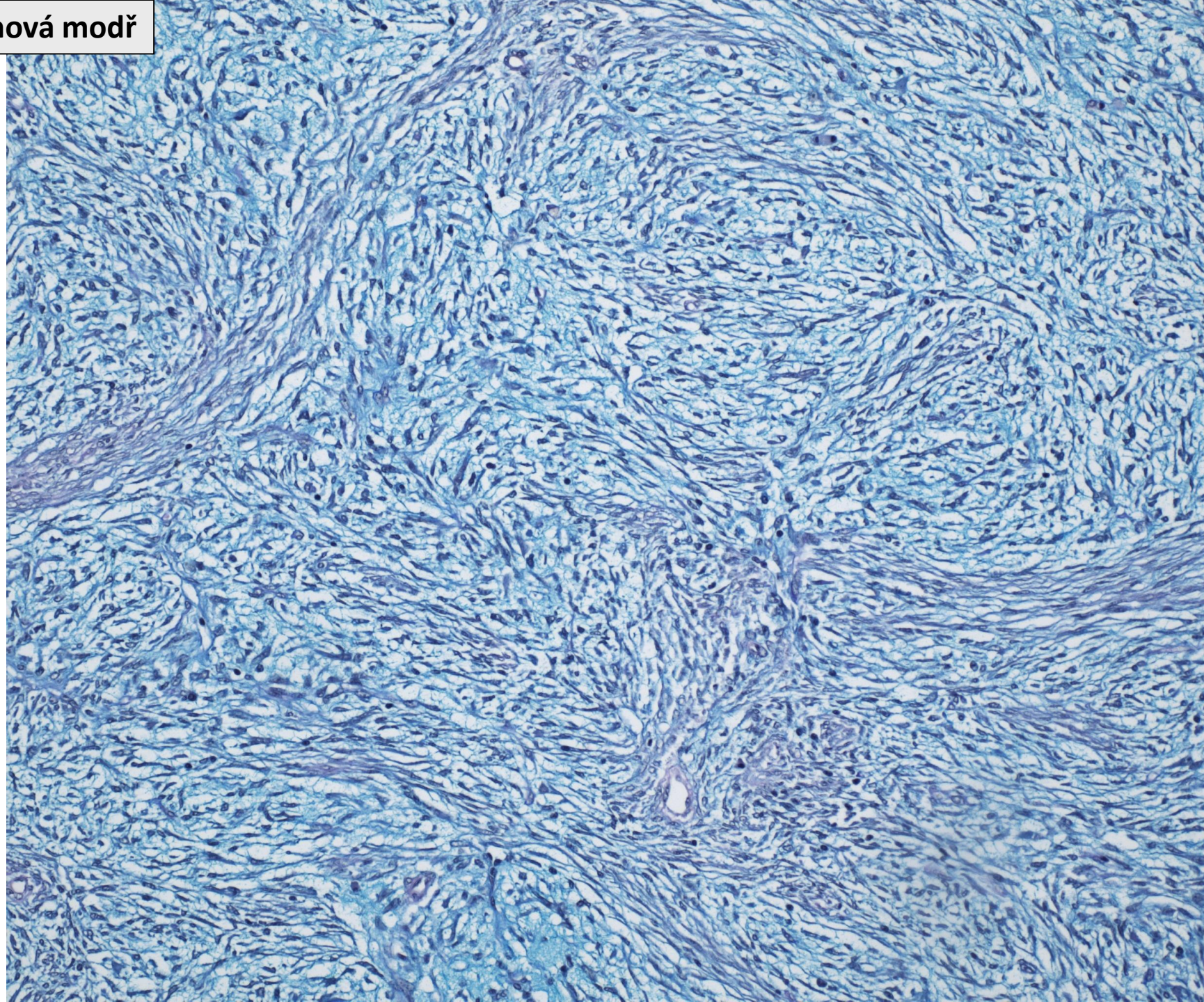
děložní tělo - HE



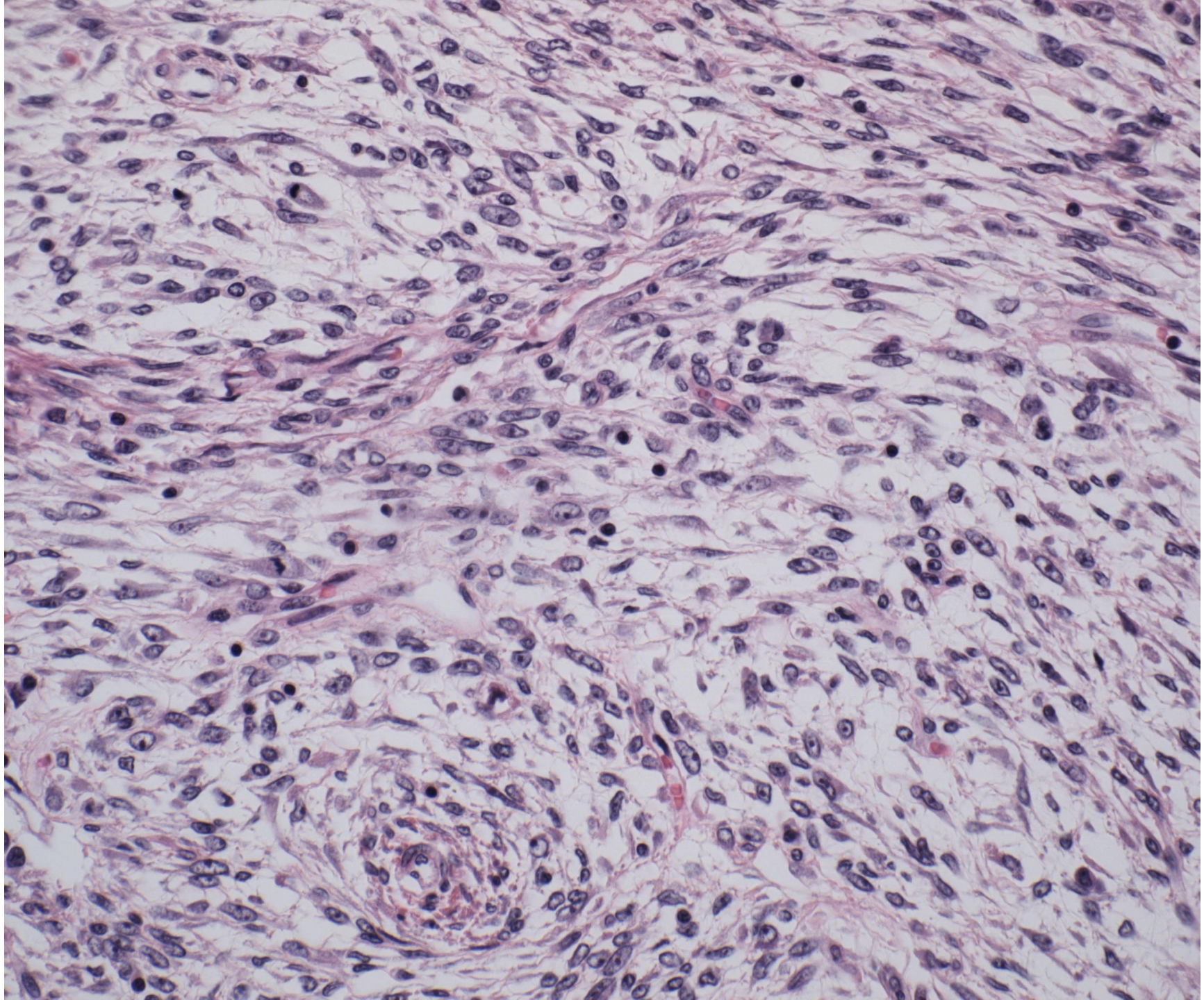
děložní tělo - alciánová modř



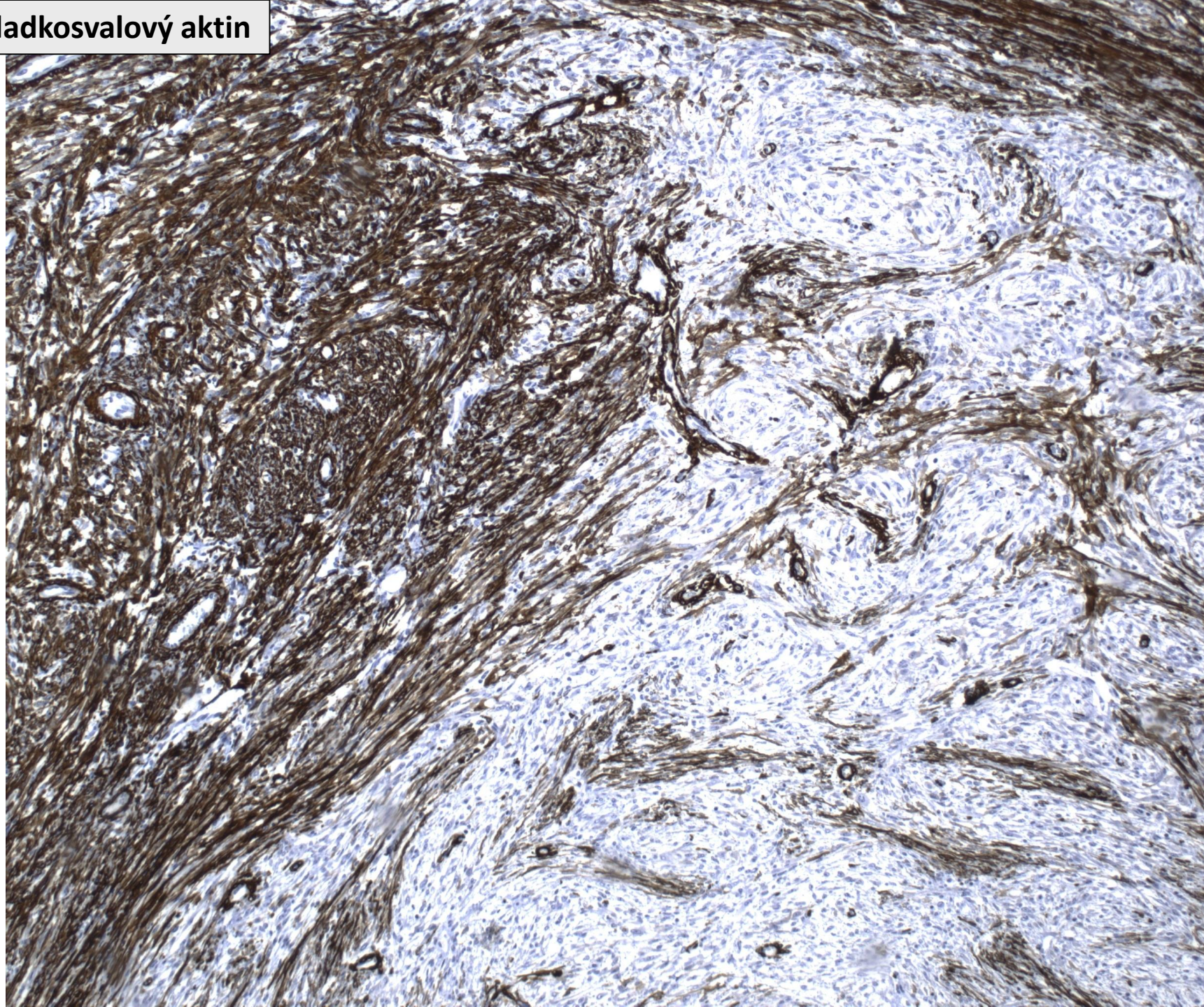
děložní tělo - alciánová modř



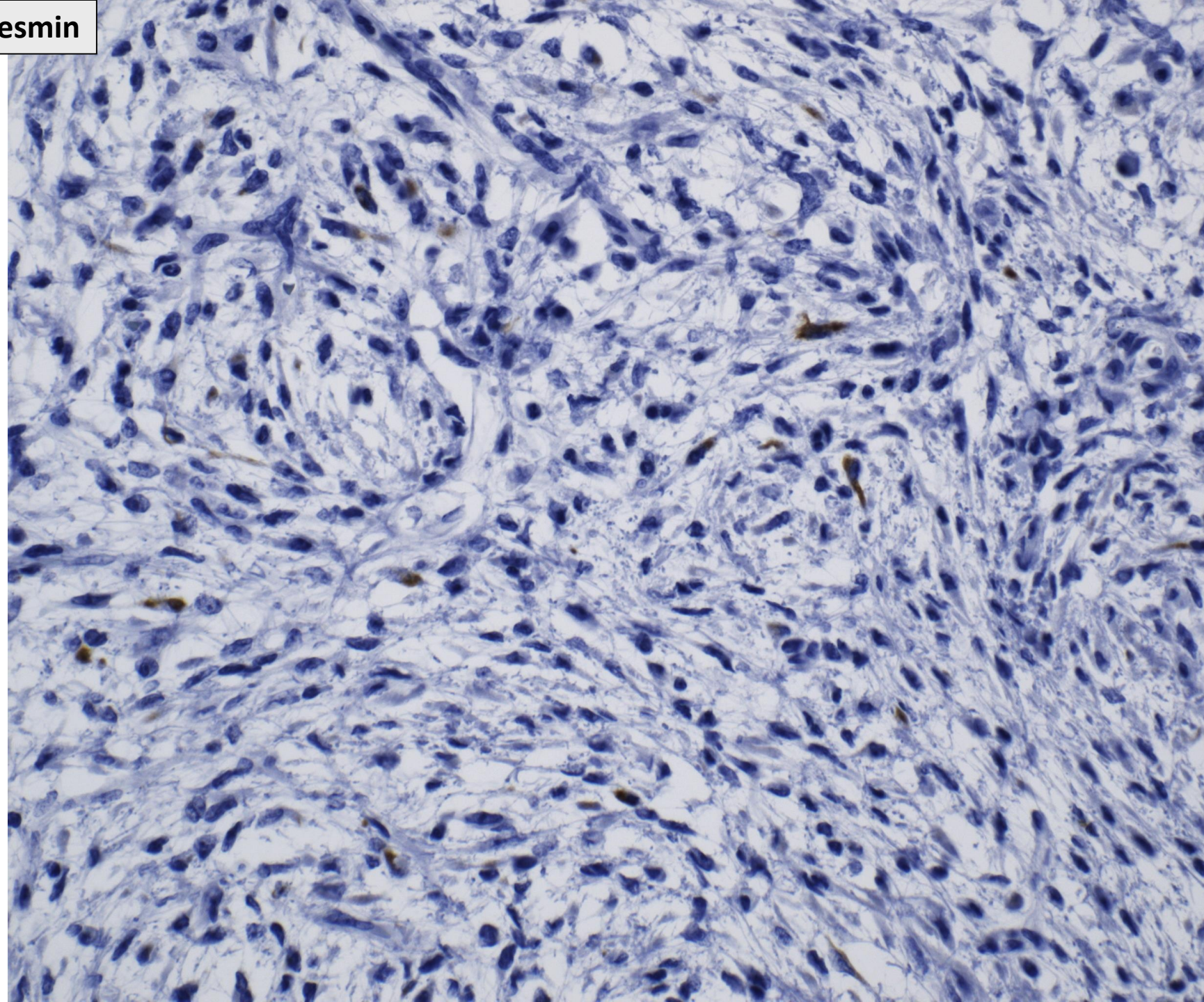
děložní tělo - HE



děložní tělo - IHC hladkosvalový aktin



děložní tělo - IHC desmin



děložní tělo - IHC h-caldesmon

