

CASE OF THE WEEK

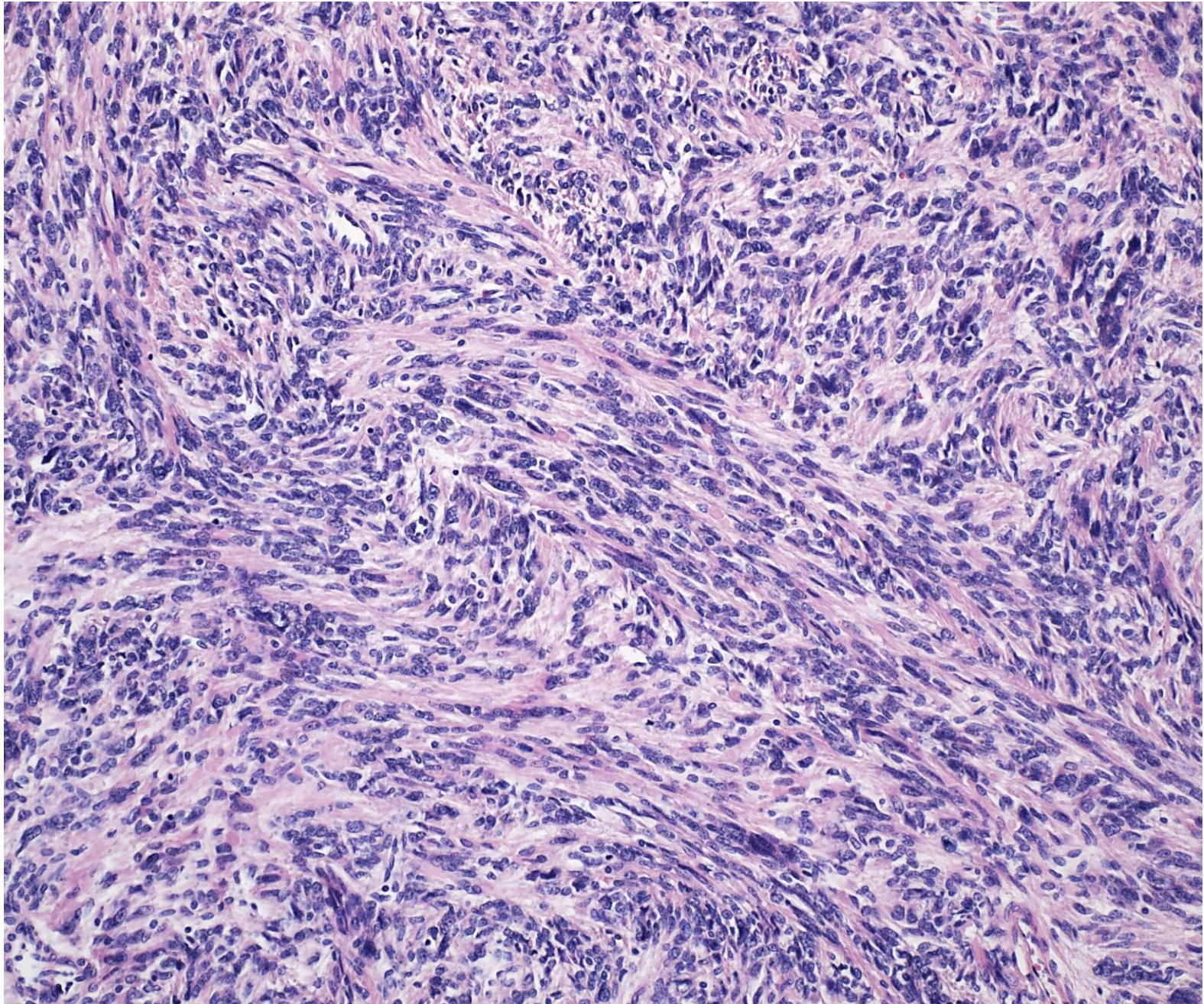
gynekopatologie

Anamnéza

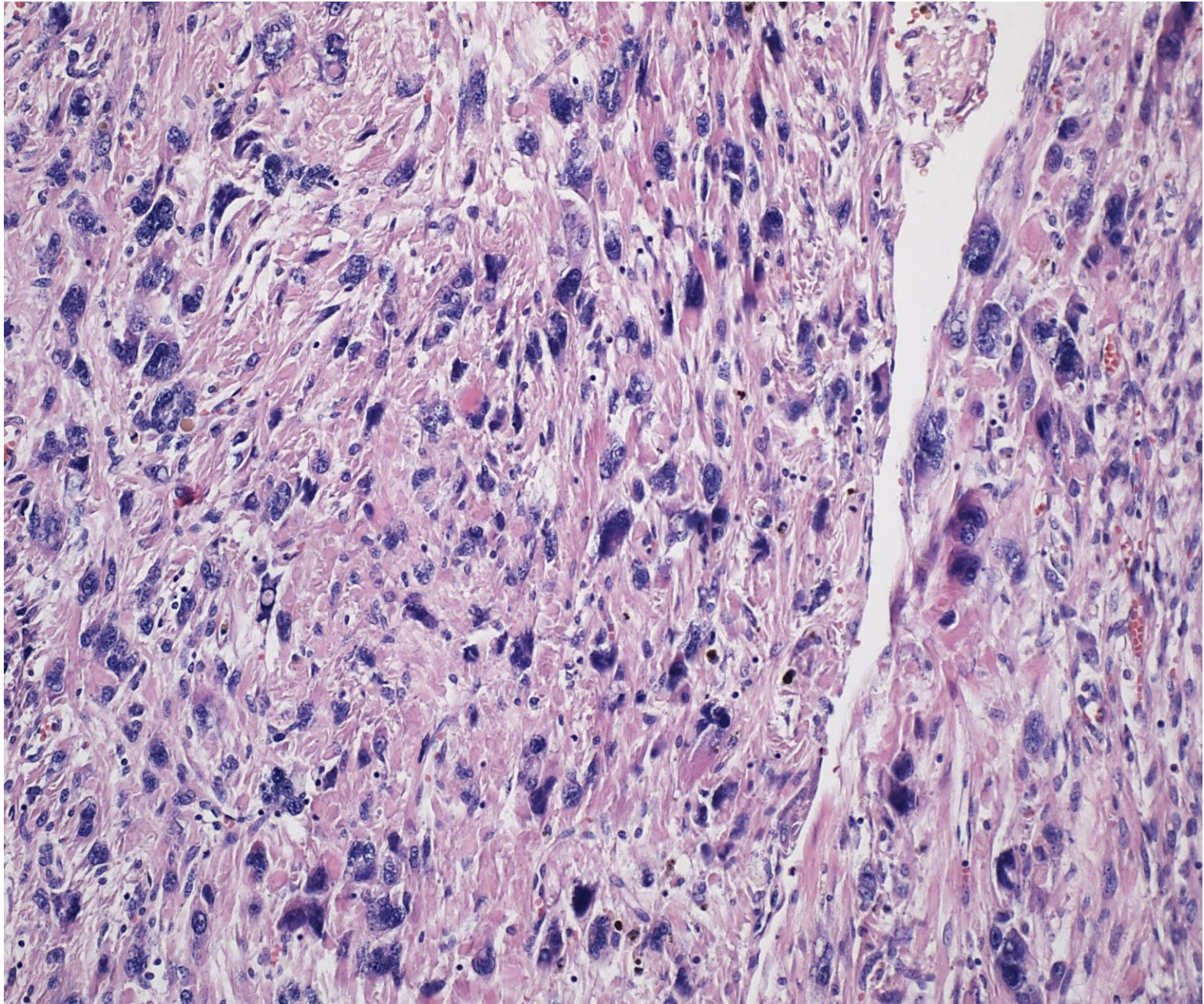
- žena, 46 let
- dysmenorea
- menometroragie
- UZ – expanzivní proces děložního těla, intramurální uzel průměru 6 cm zasahující submukózně
- velikost uzlu stacionární
- provedena laparoskopicky asistovaná vaginální hysterektomie (LAVH) s bilaterální salpingektomií

Bioptické vyšetření

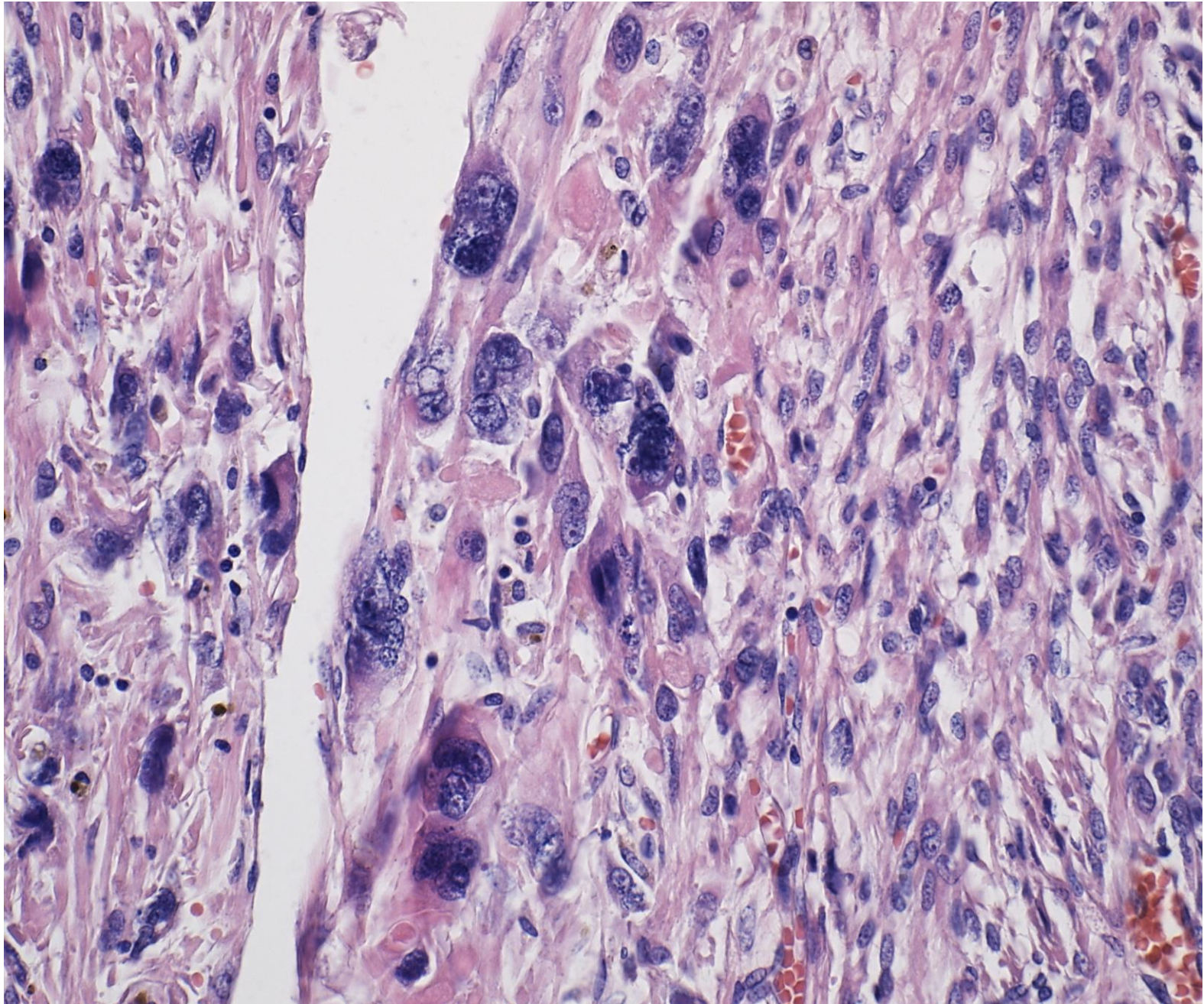
HE



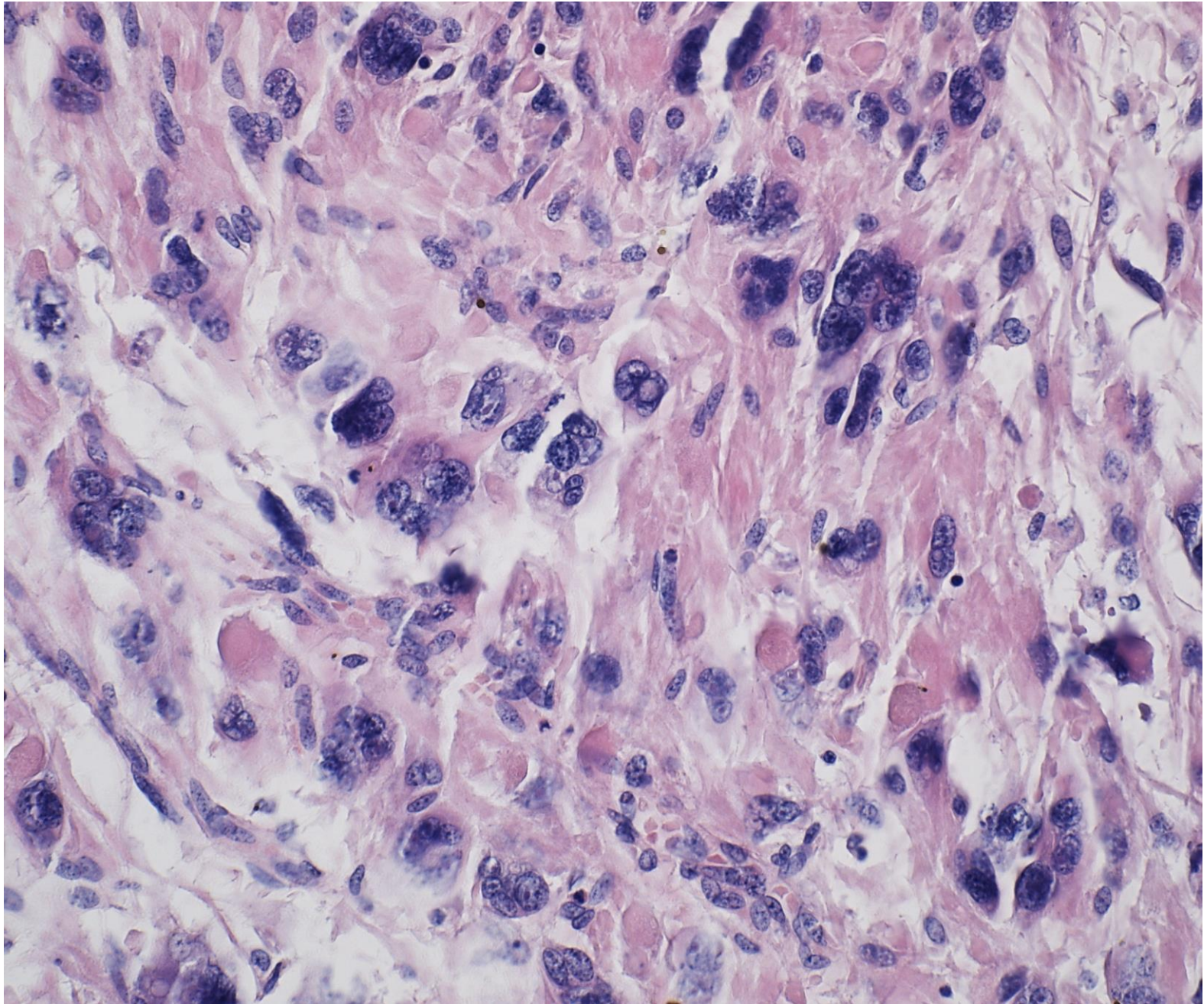
HE



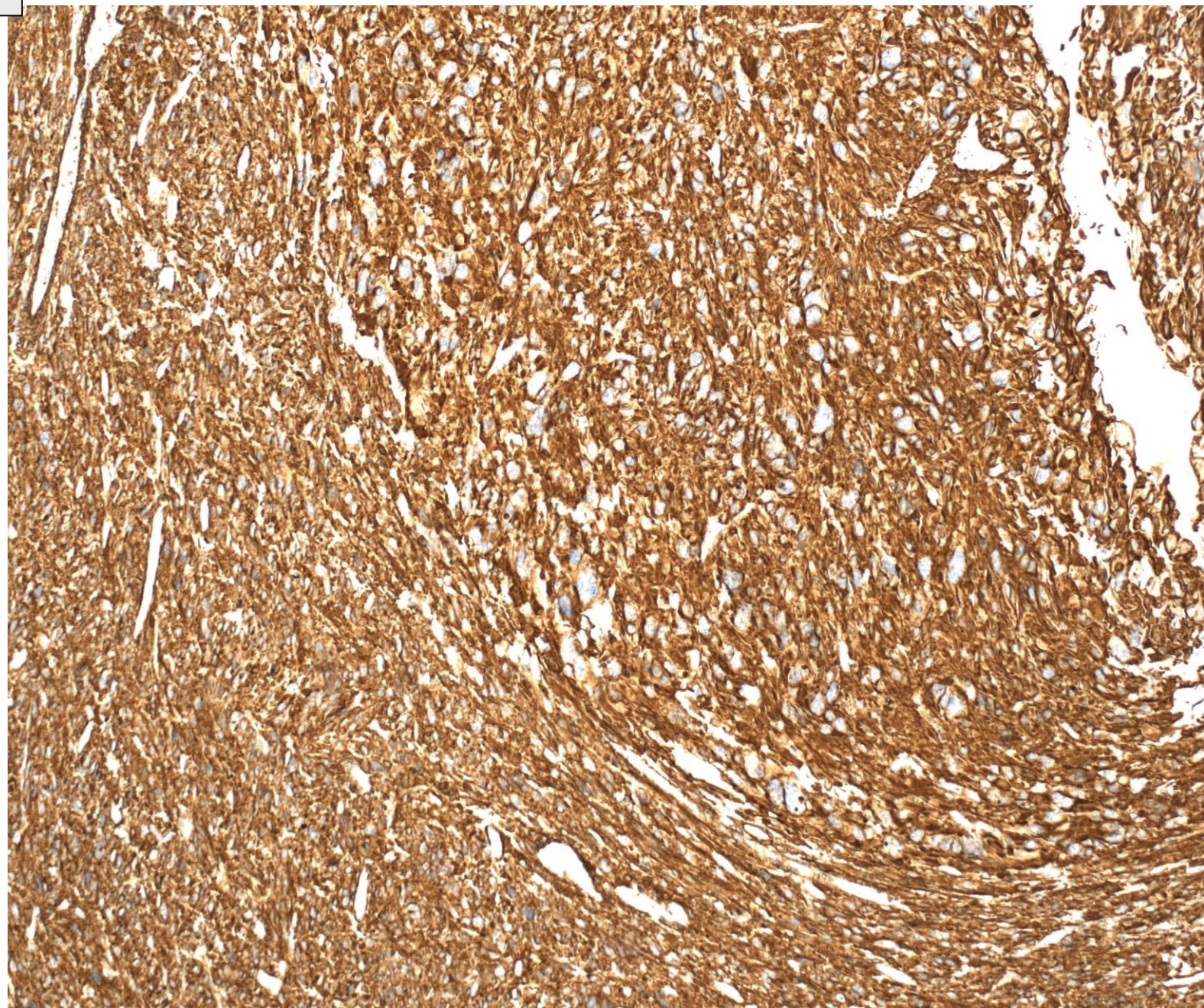
HE



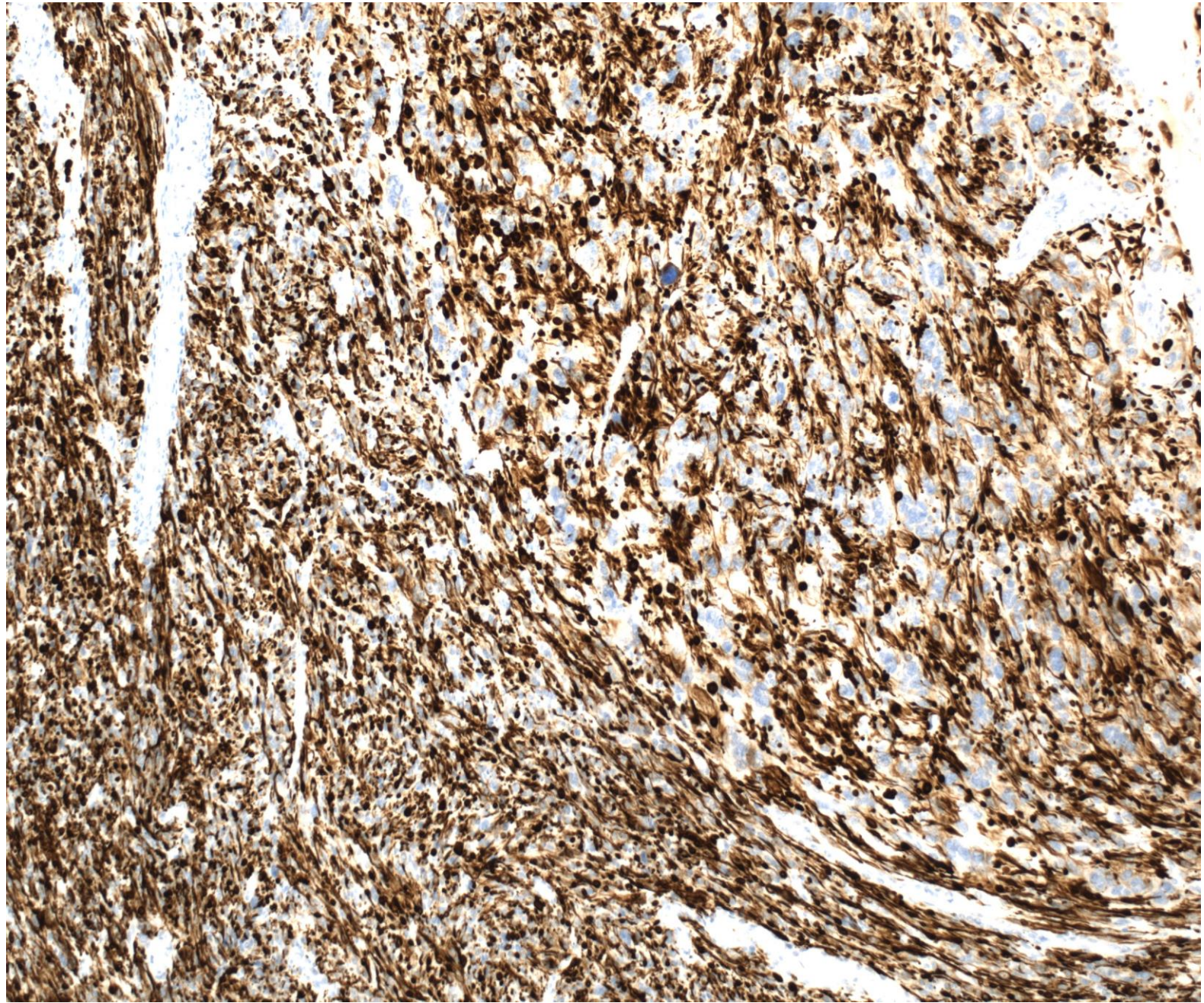
HE



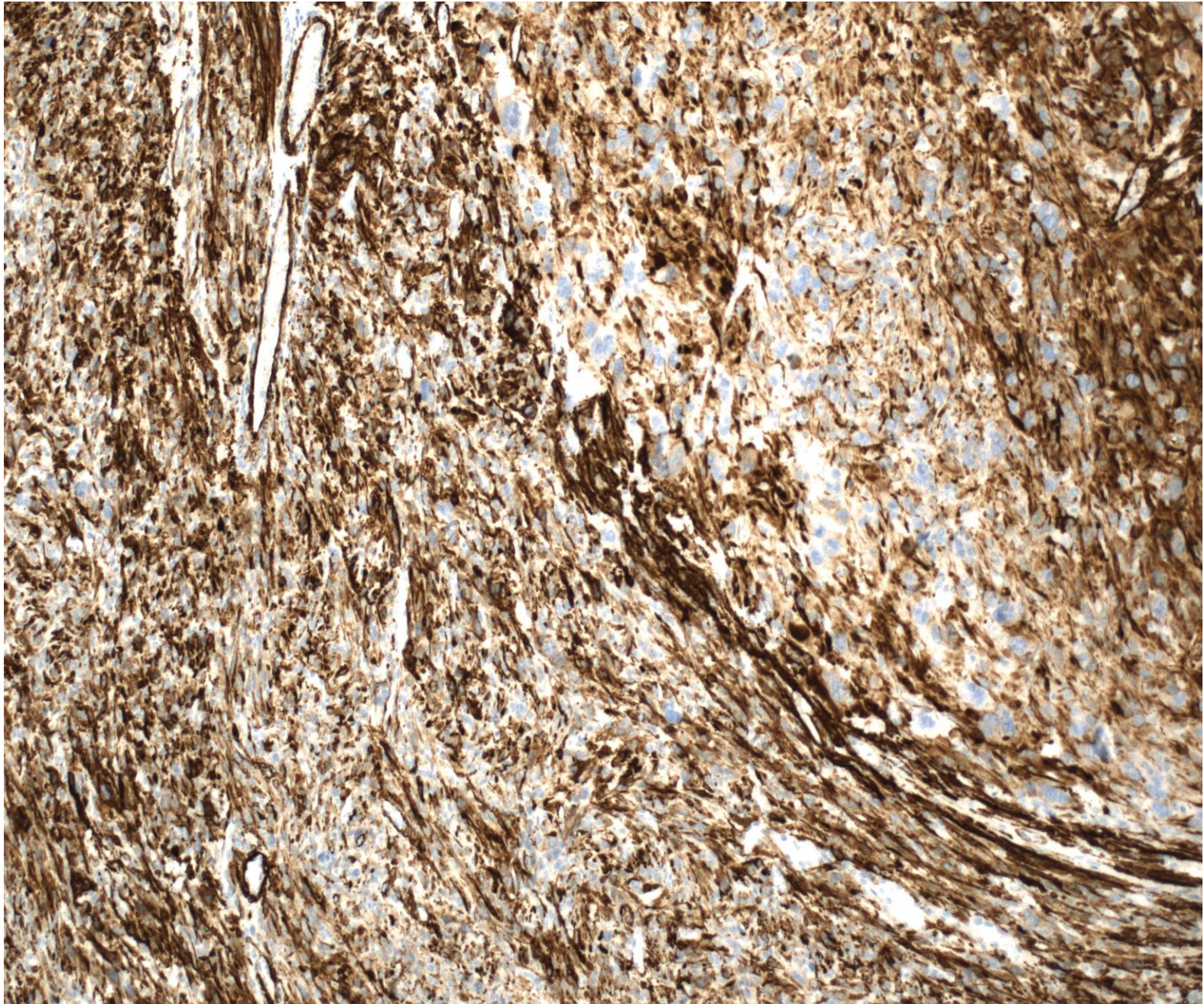
IHC hladkosvalový aktin



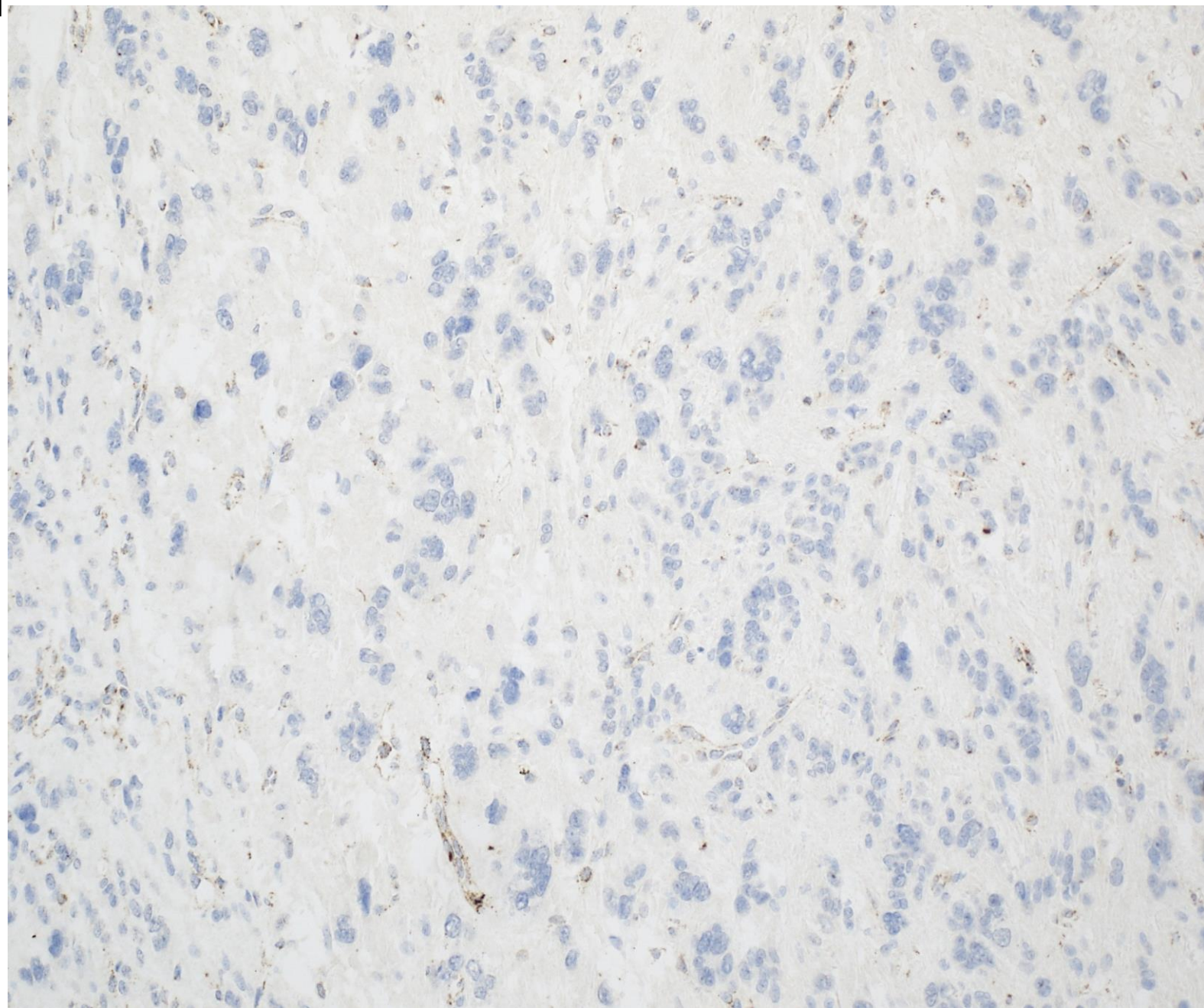
IHC desmin



IHC kaldesmon



IHC fumarát hydratáza



Molekulární vyšetření

NGS (Next Generation Sequencing)

Ve vyšetřovaném vzorku B .../25 jsme na úrovni DNA detekovali terminální delecí dlouhého raménka chromosomu 1 zahrnující gen pro FH.

