

Case of the week

Patologie kůže

Anamnéza

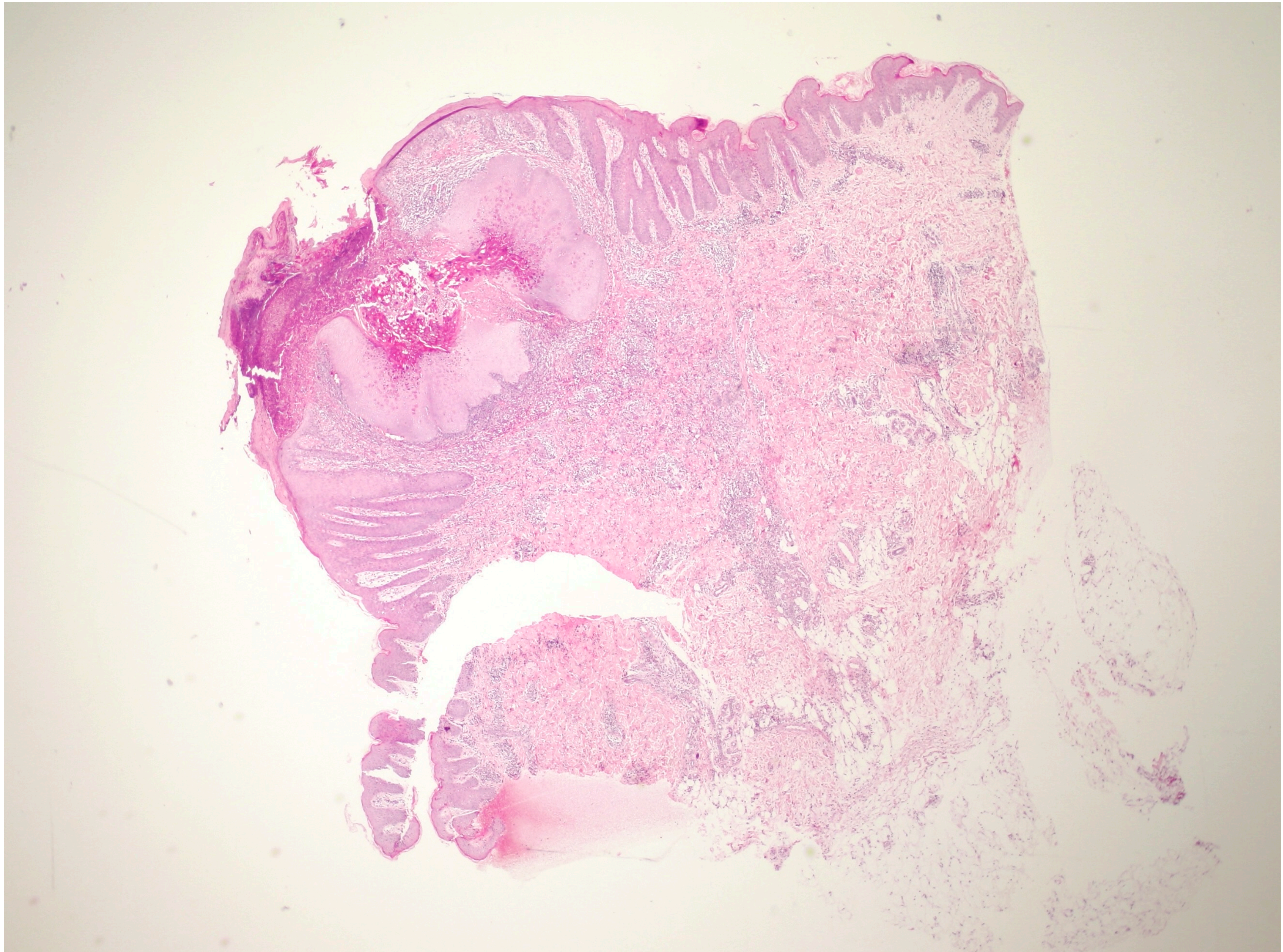
- u 5letého chlapce rodiče zpozorovali výsev kožních eflorescencí
- ze začátku přítomné pouze na trupu, ale pak rozšíření i na končetiny a obličej
- eflorescence přítomné již 1 týden, silně svědící, bez zlepšení, proto navštívili dětského lékaře
- OA: dítě z 1. fyziologické gravidity, porozen vaginálně v 41. týdnu, poporodní adaptace v normě, očkován dle očkovacího kalendáře, běžné dětské nemoci
- RA: otec atopická dermatitida, matka hypothyreóza, ani jeden z rodičů obdobné kožní projevy nepozoruje

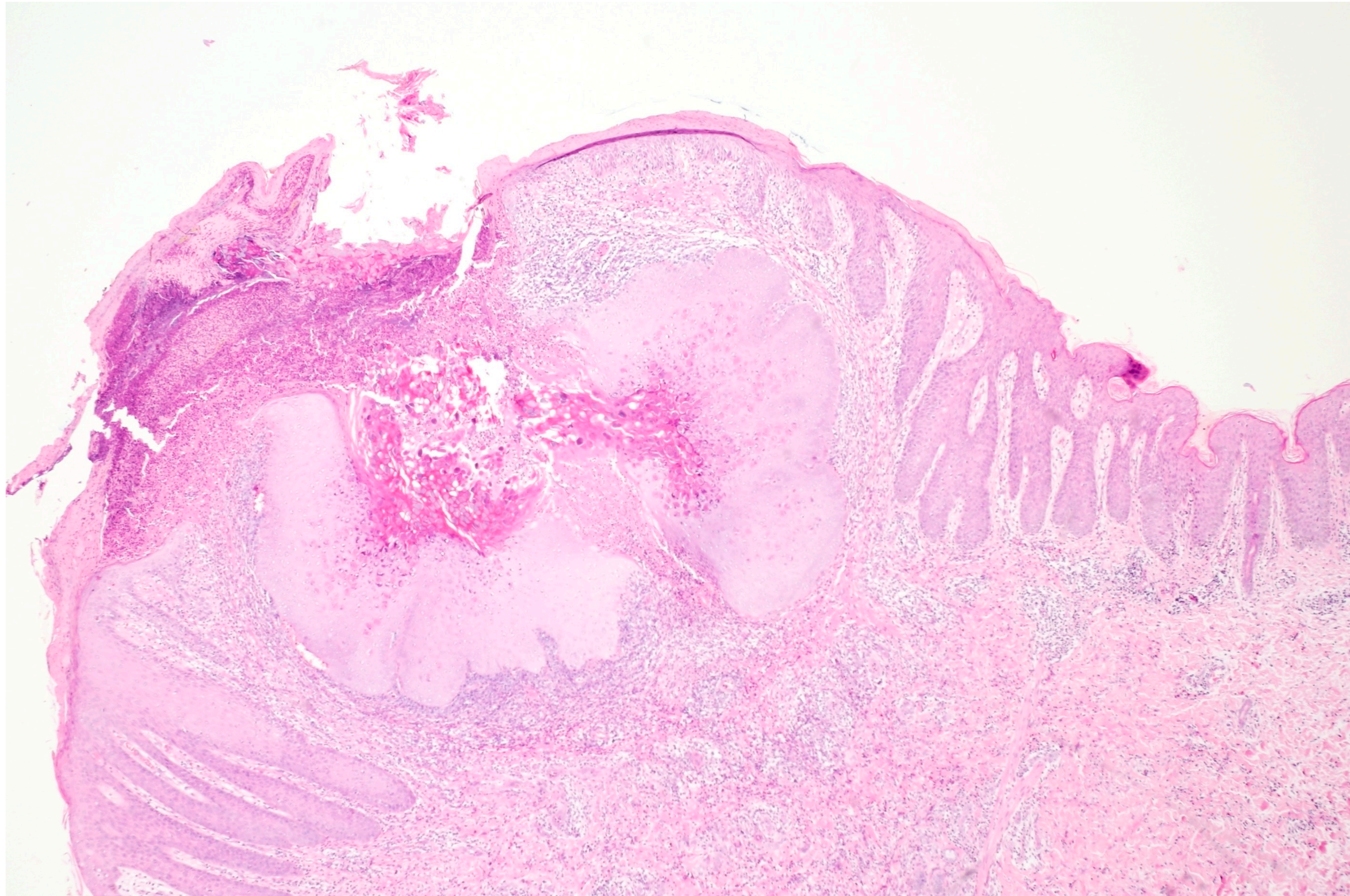
Fyzikální nález

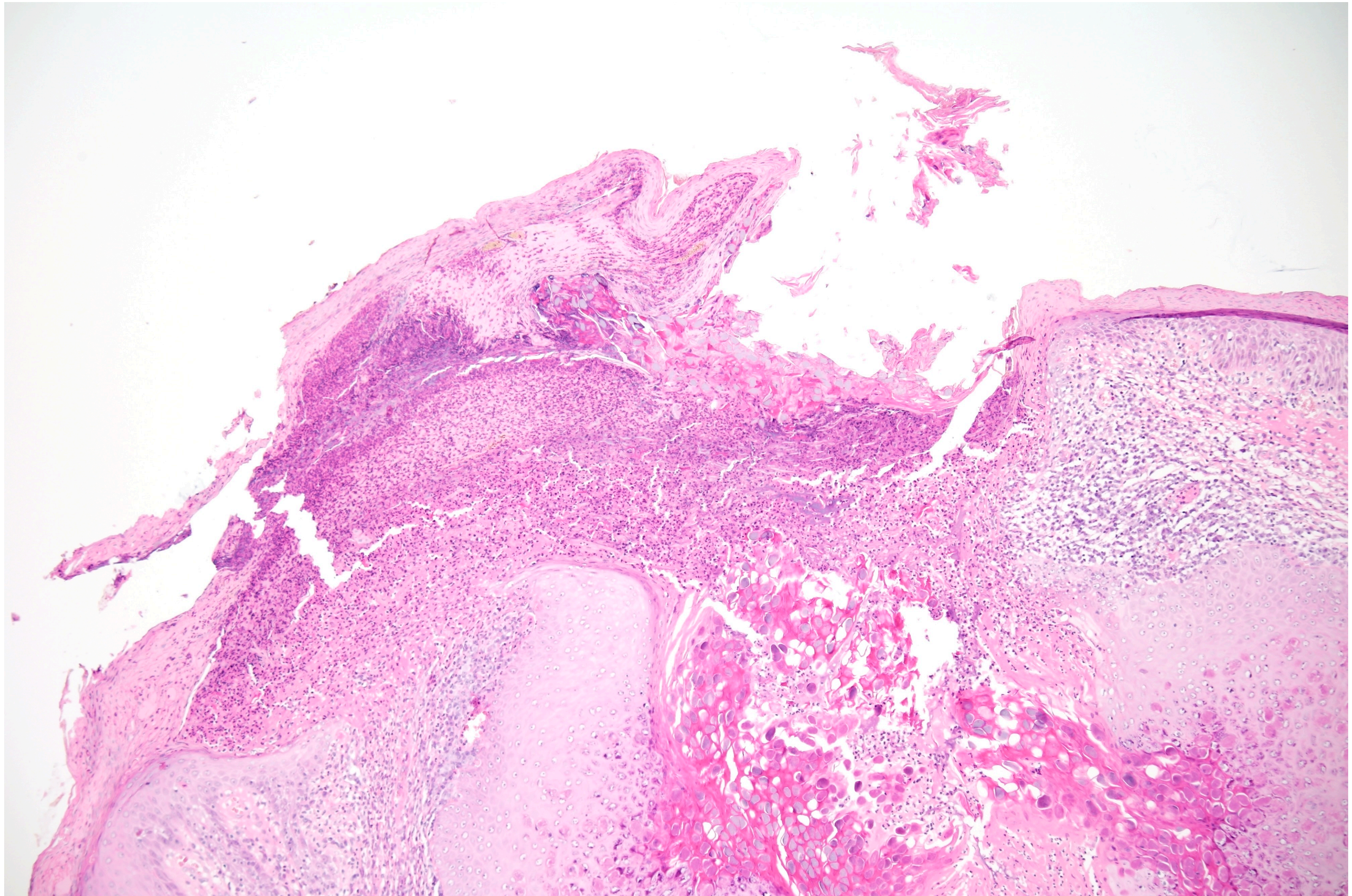
- nečetné bělavé až lehce narůžovělé prominující papule průměru 3-5 milimetrů
- převážně na trupu, méně i na končetinách a v obličeji
- některé s centrálním důlkem, některé s exkoriacemi na povrchu

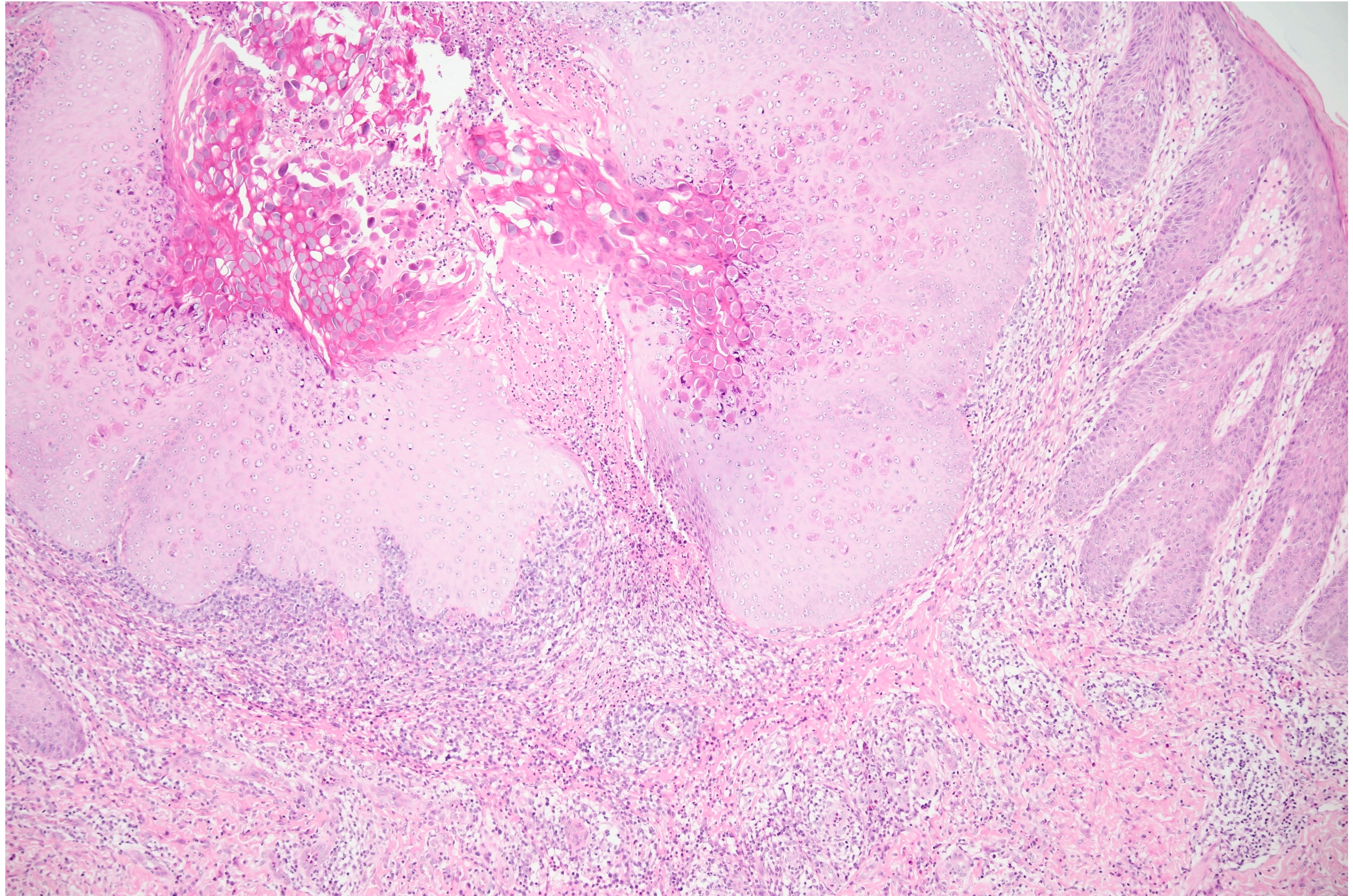
Byla provedena excize jedné z eflorescencí...

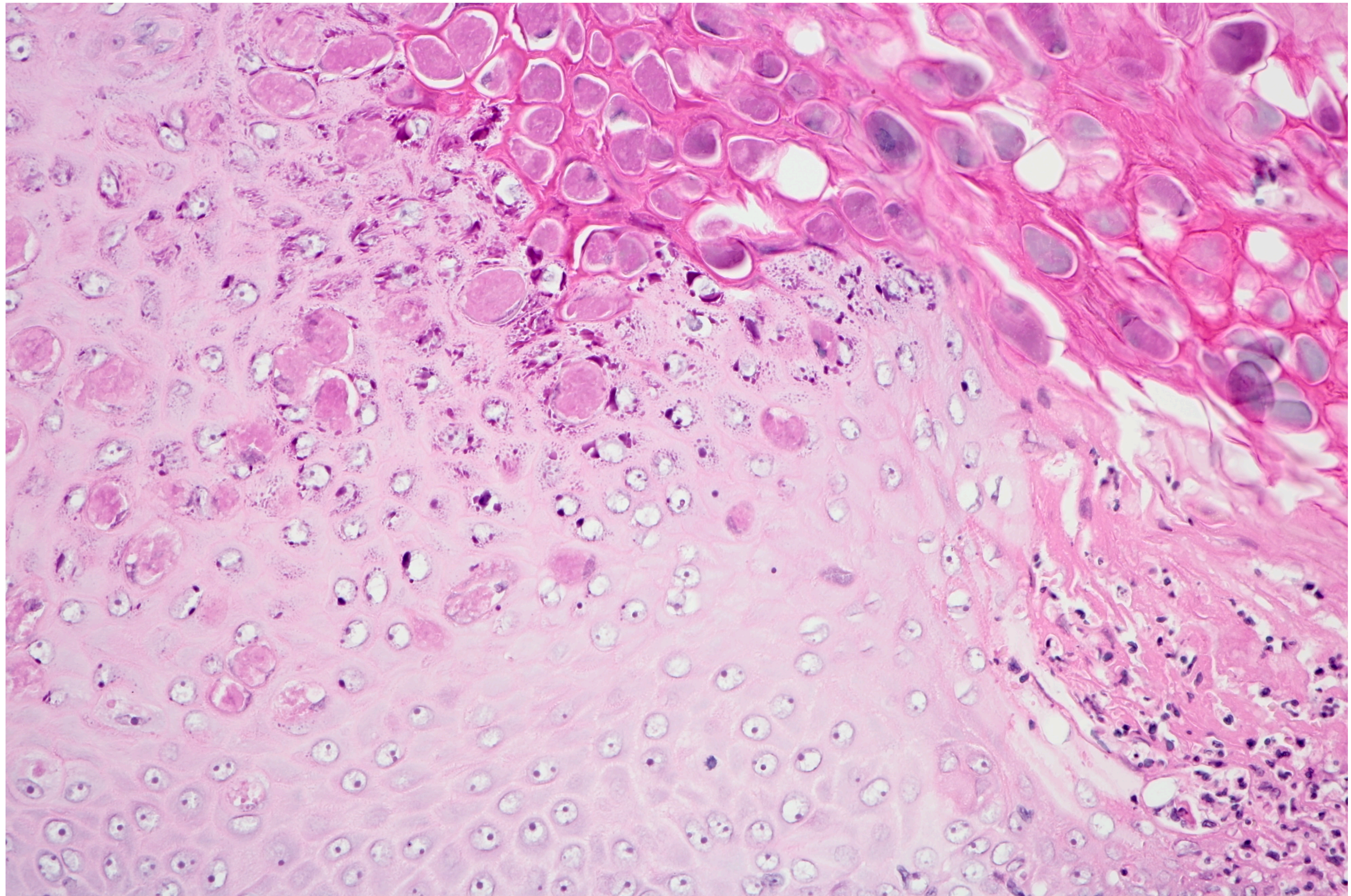
Histologický náález

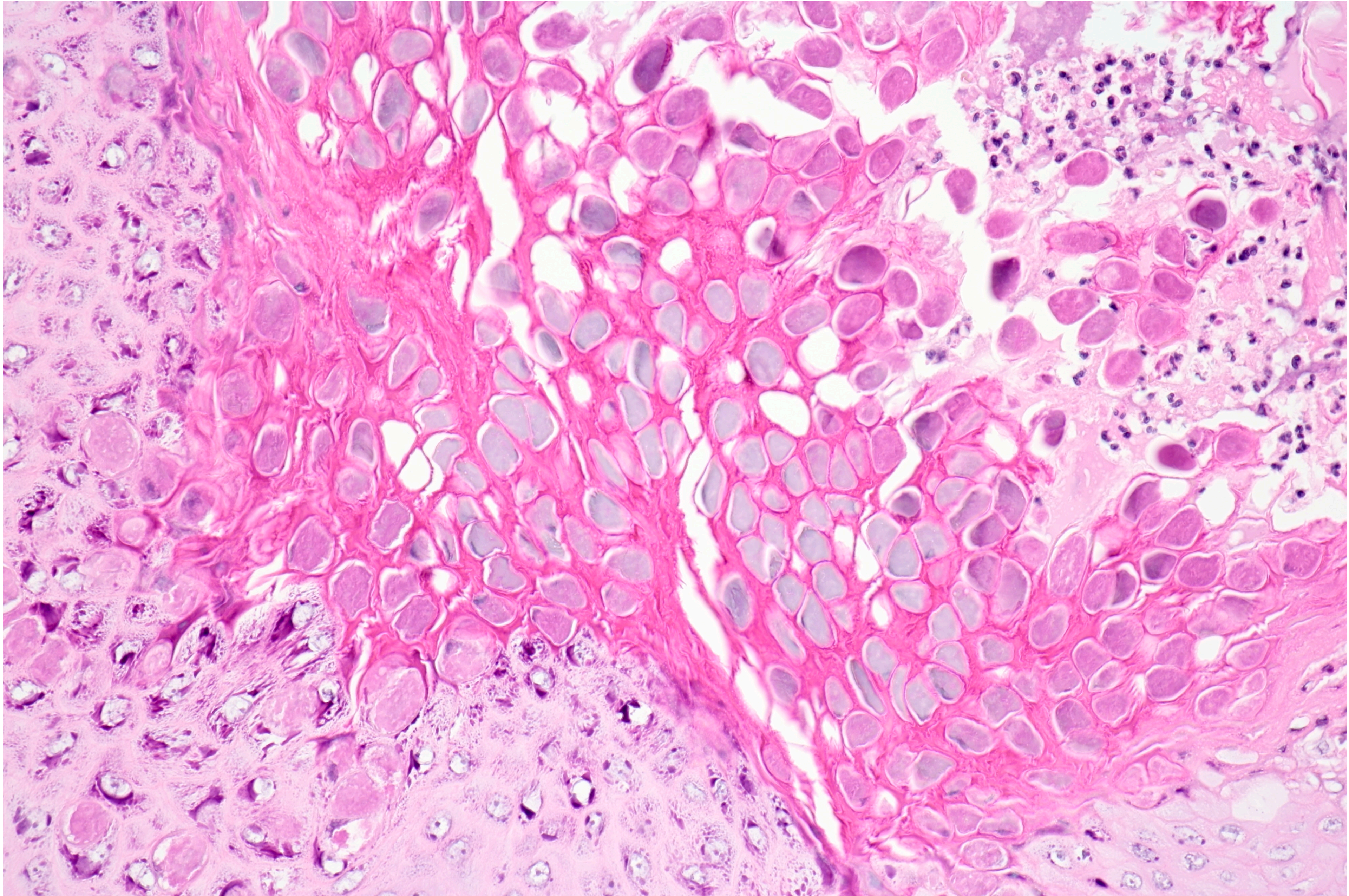












Vaše diagnóza?