

Case of the week

Kardiovaskulární systém

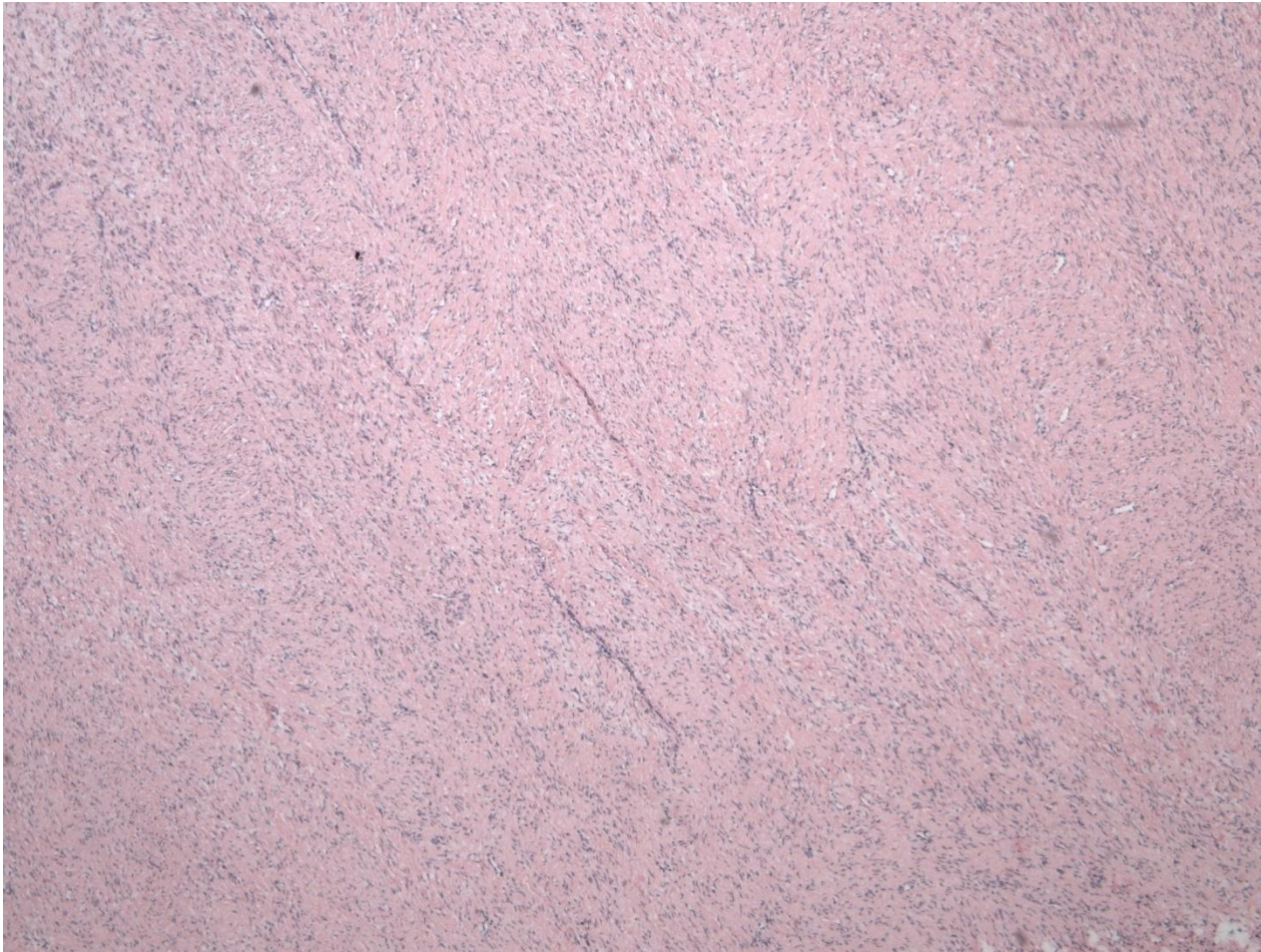
Klinika

- dívka, 5 let
- RA: nihil
- Osobní: Z I/III (1x mimoděložní těhotenství 1x spontánní abortus) fyziologické gravidity - (matka užívala ASA) narozena 41+0 t.g. per S.C pro nepostupující porod 4140g postnatální adaptace bez patologie. Ve 3 letech byla opakovaně vyšetřena pro trvající kašel, s nálezem zvětšeného srdečního stínu. Poté na ECHO nález tumoru levé srdeční komory (dle CT 72x67x48mm) bez hemodynamické významnosti.
- jiná dispenzarizace 0
- Prodělané infekční nemoci: Varicella ne, COVID 0 Očkování: Očkován(a) dle kalendáře
- Nynější onemocnění: 5 letá dívka sledovaná kardiologicky pro rozsáhlý tumor v levé srdeční komoře přichází k operačnímu odstranění. Po přijetí je v plánu rozhodnutí o ev. novém CT angiografii či jiném zobrazení.
Léky: Betaloc 25 mg 1 - 0 - 1/2 tablety

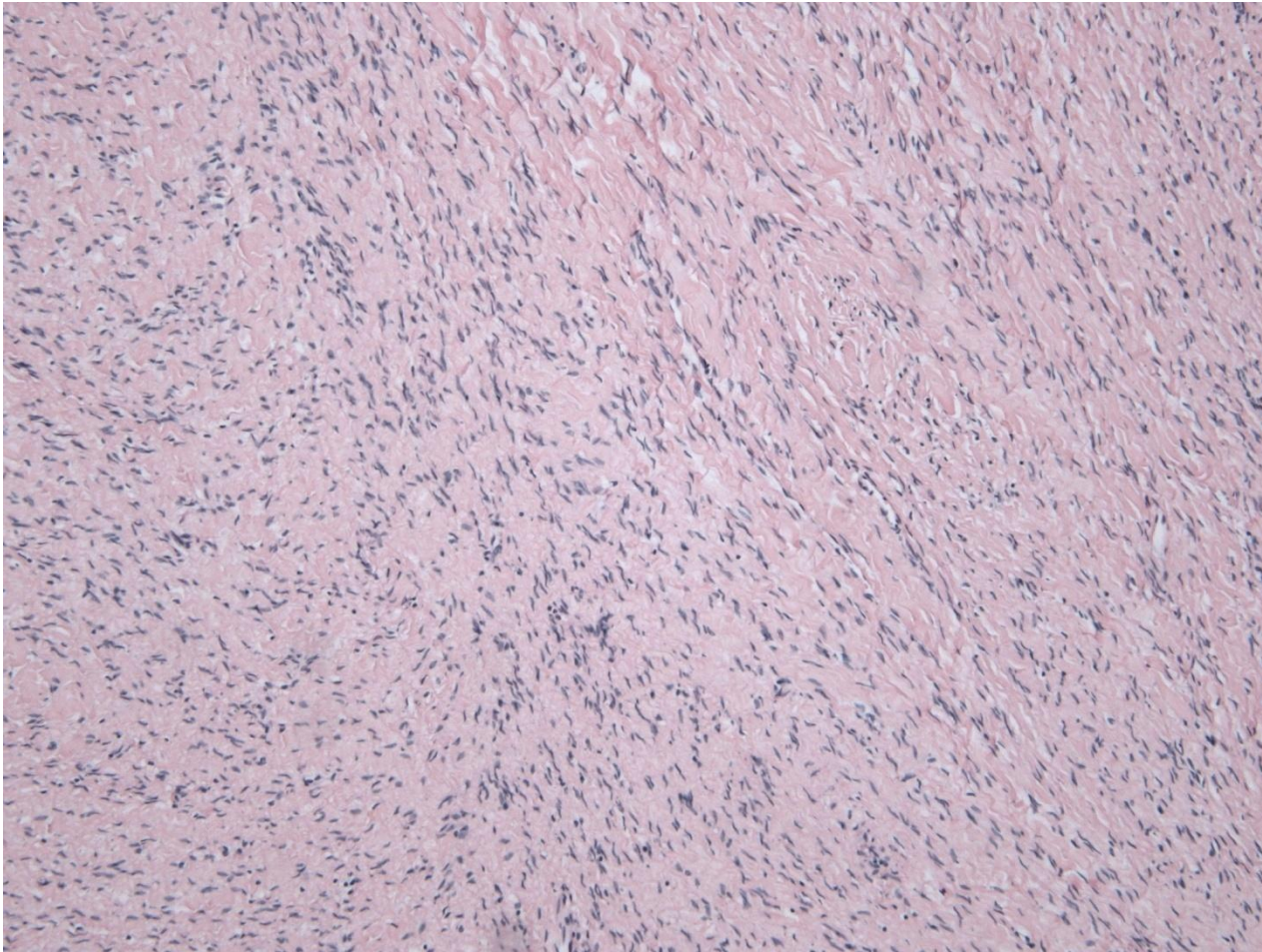
Zobrazovací vyšetření

- Provedena echokardiografie s nálezem:
- Tumor rozměrů 68xx61x44 mm ve volné stěně levé komory. Papilární svaly mitrální chlopně odtlačeny, ale nezdají se být součástí tumoru. Bez obstrukce toku. TI st/24 torr, PI st/7 torr.

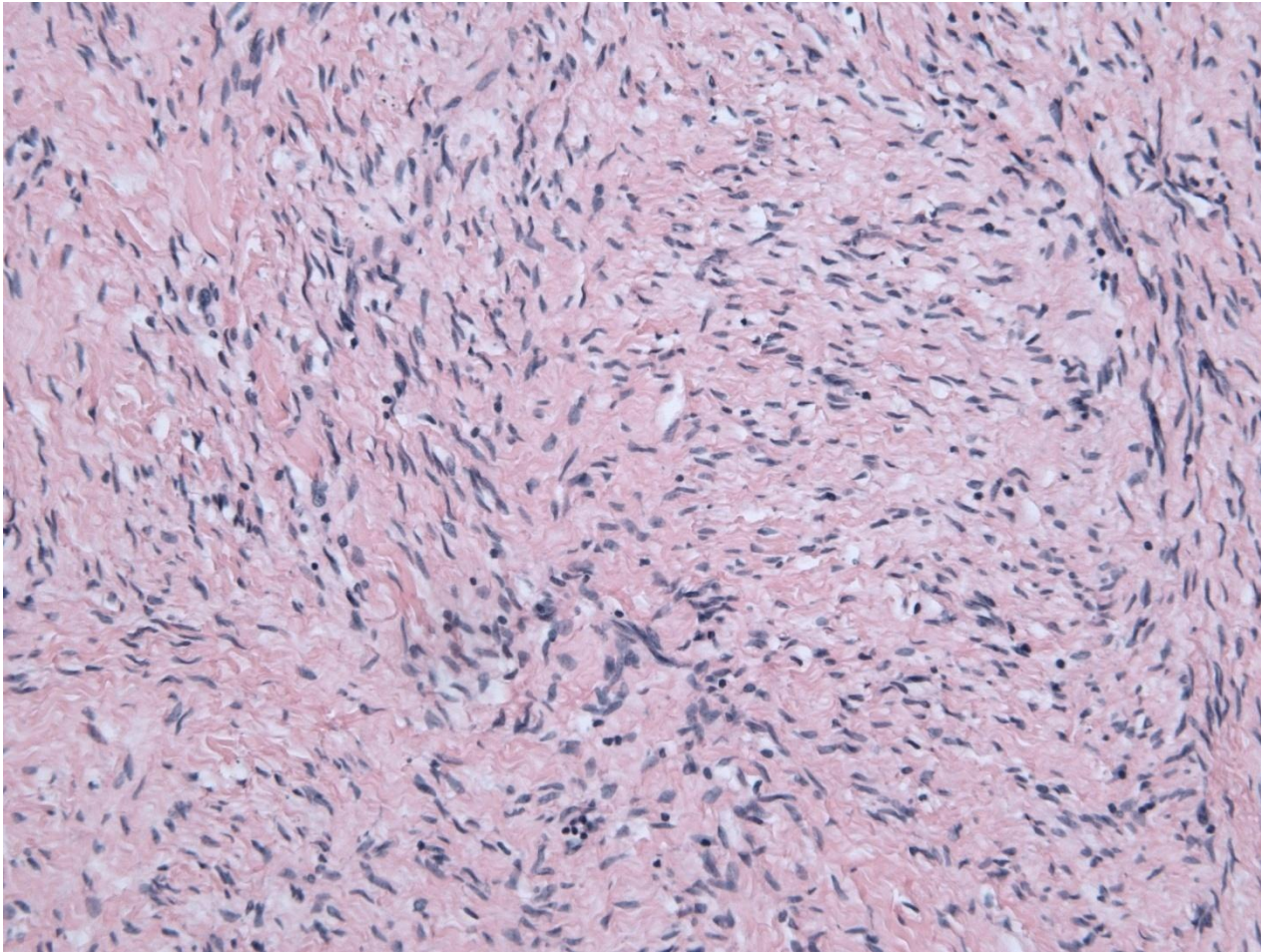
Mikro (HE)



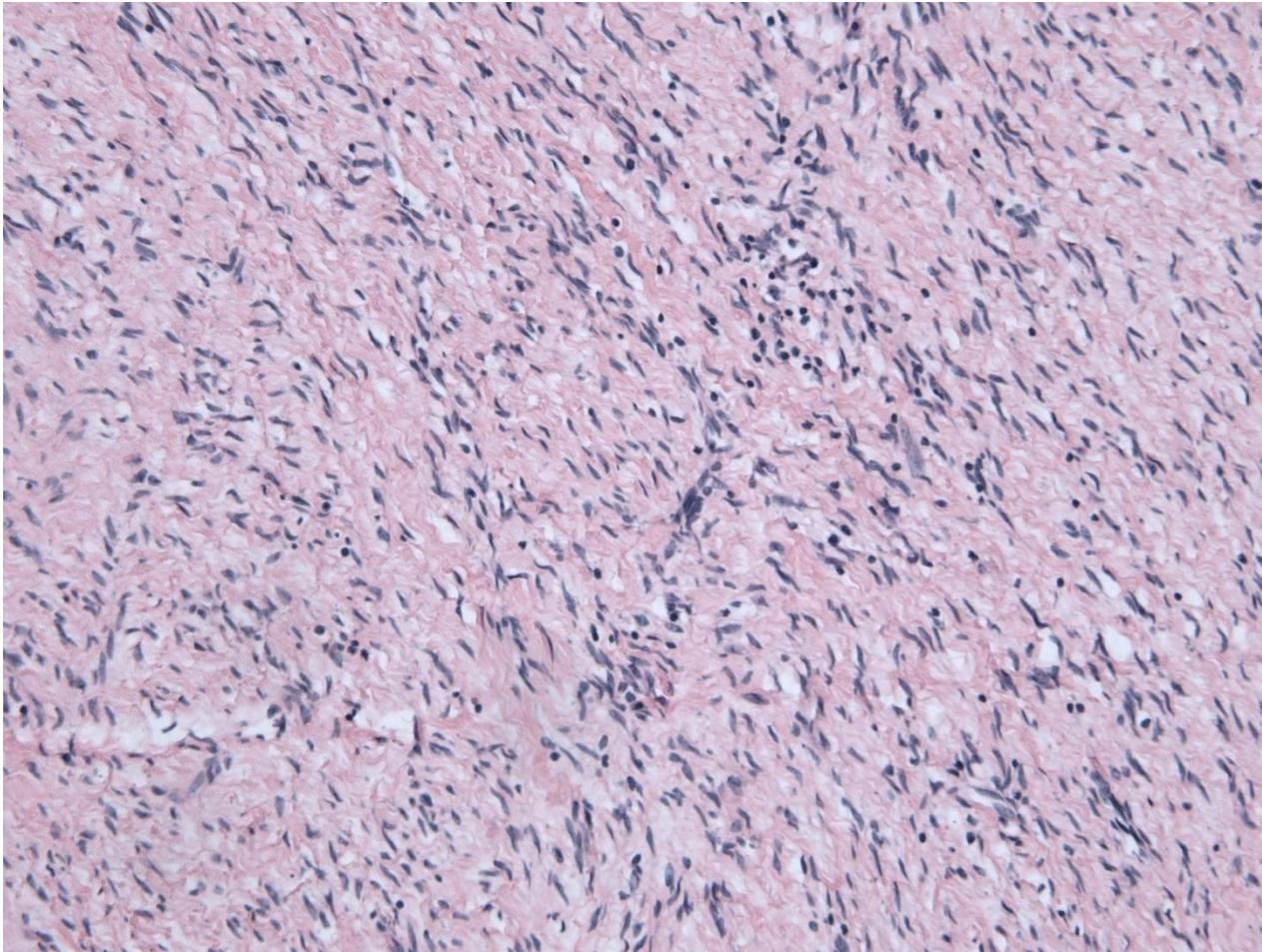
Mikro (HE)



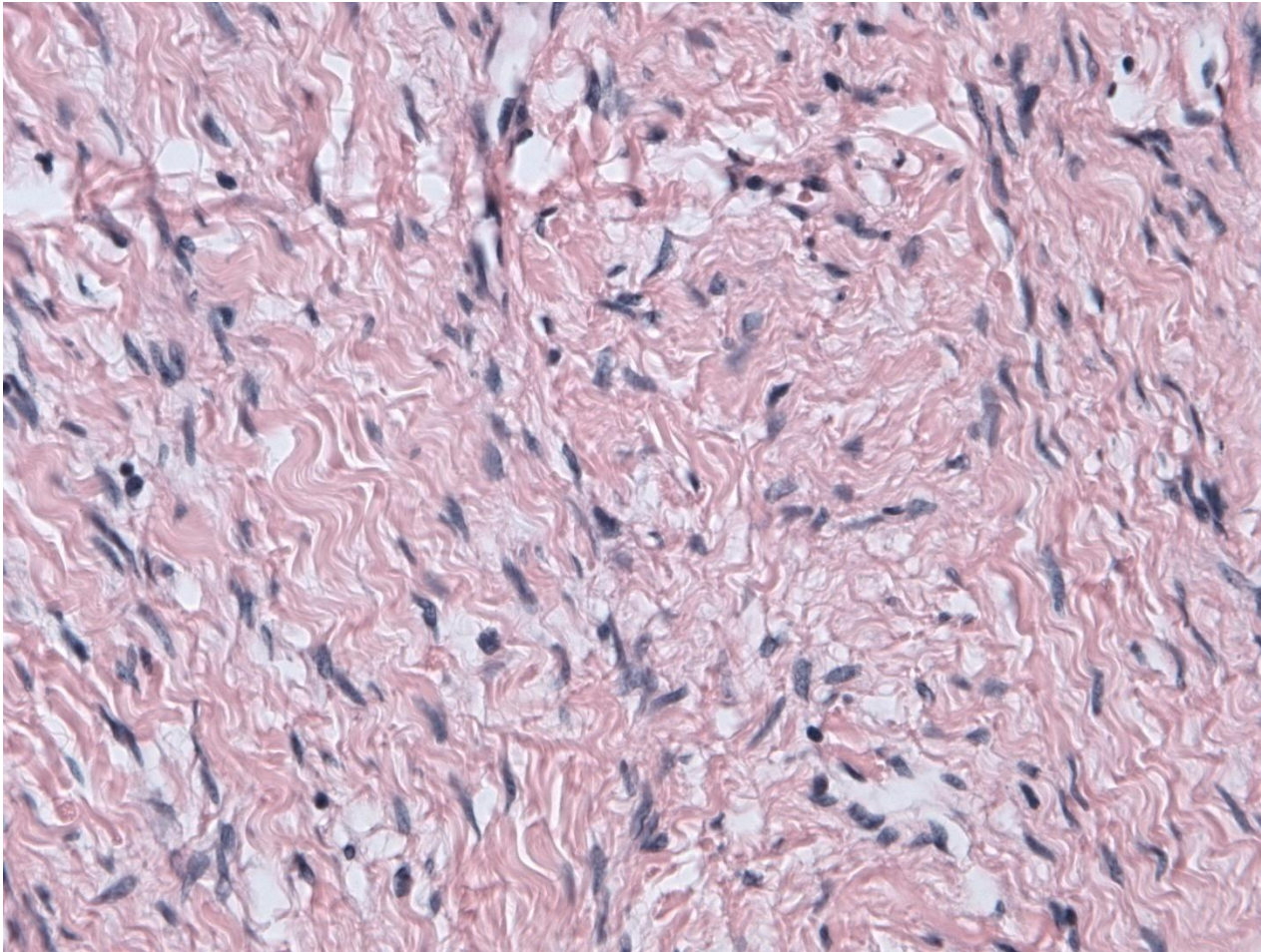
Mikro (HE)



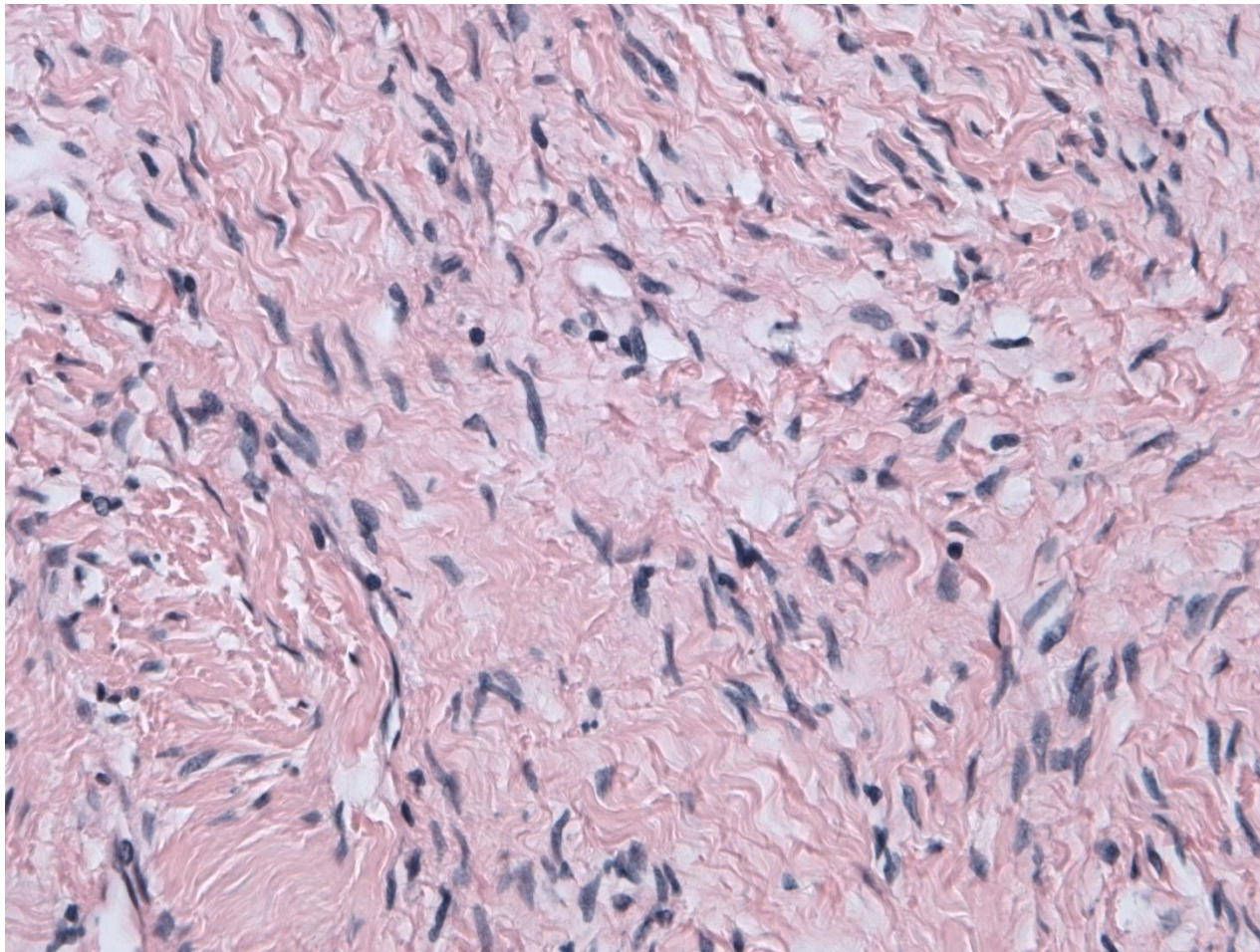
Mikro (HE)



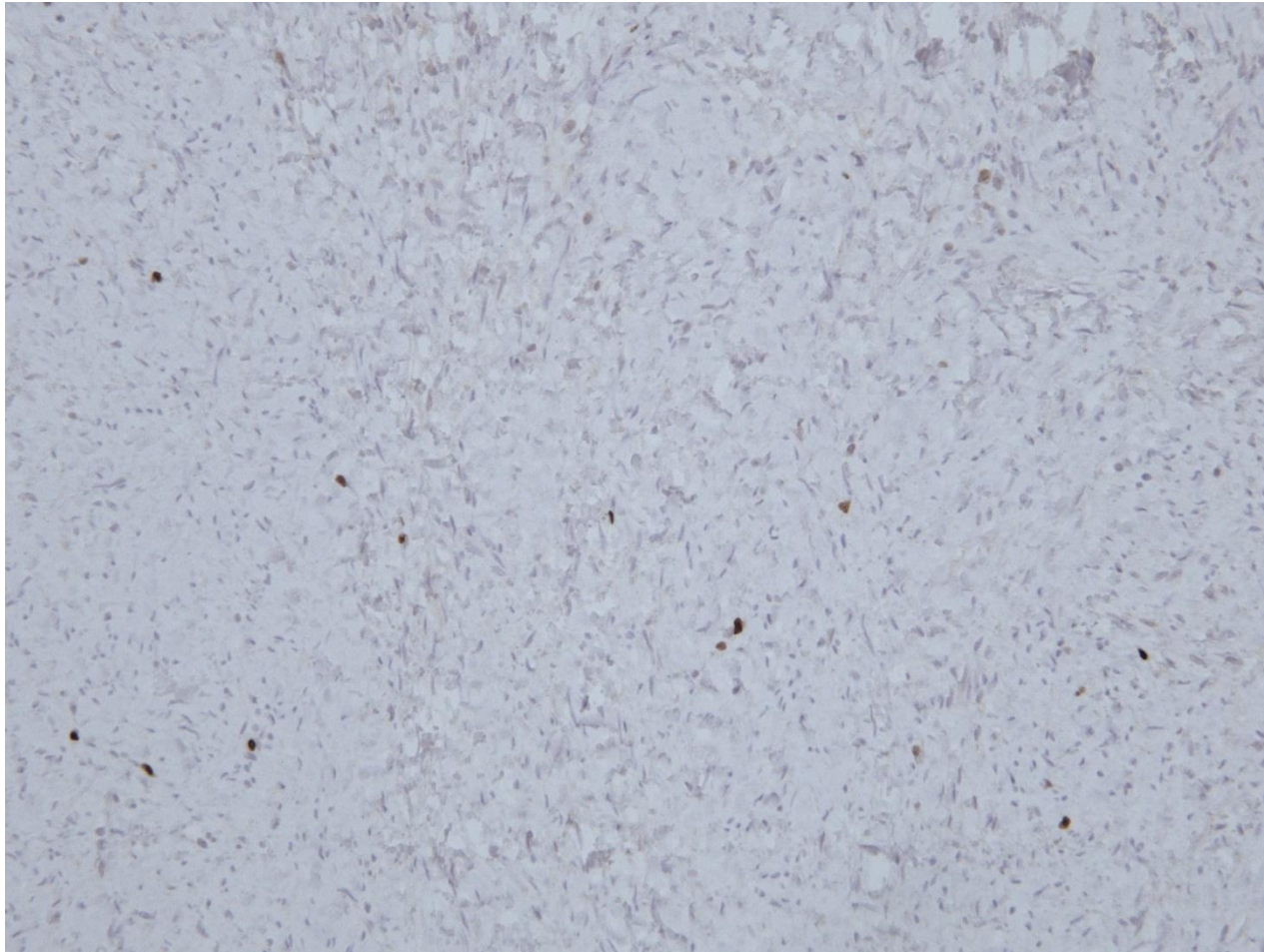
Mikro (HE)



Mikro (HE)



Mikro (Ki-67)



Jaká je vaše diagnostická rozvaha?