
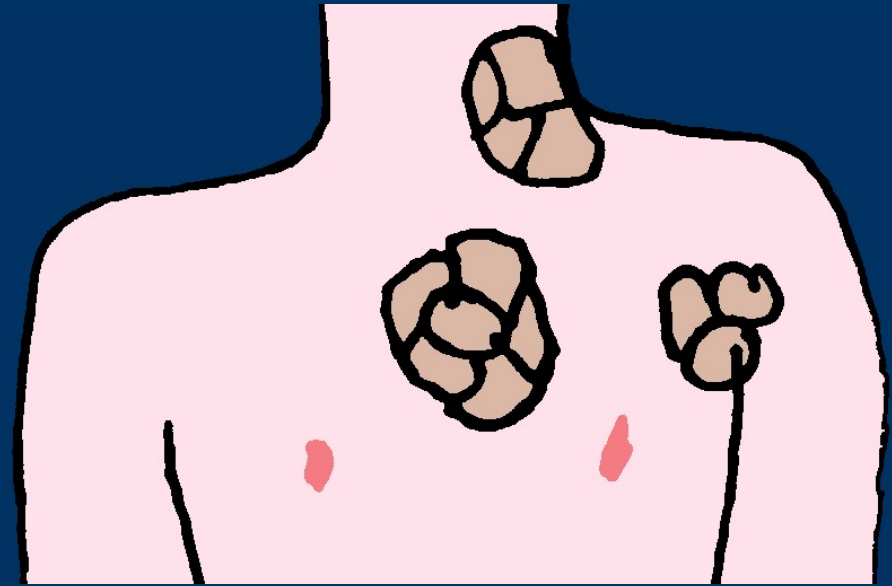


Hodgkinovy lymfomy


Histiocytózy



- 30% lymfomů
- Uzliny/pakety
- Horečka, noční poty, ztráta váhy (40%)
- Progn: léčba → dobrá



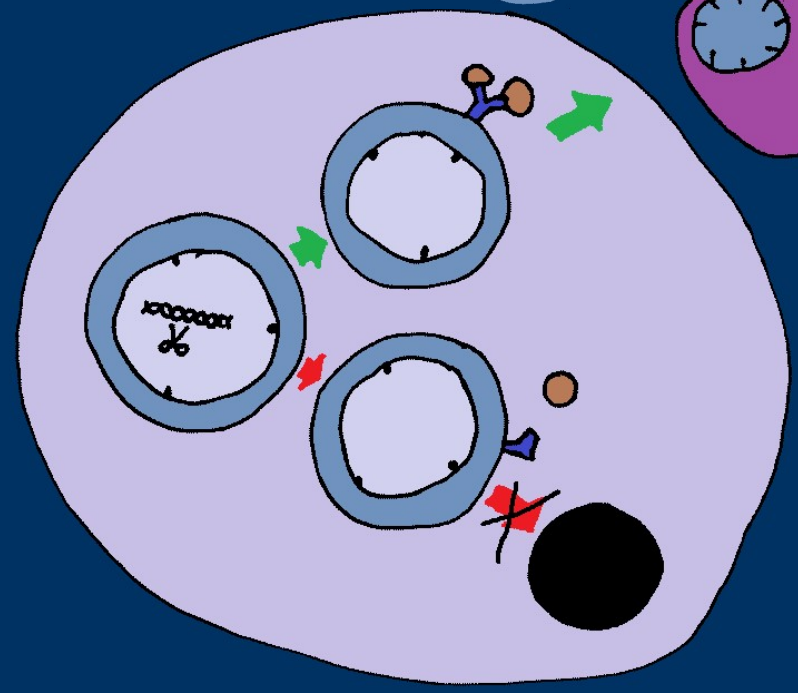
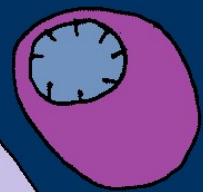

**Klasický HL  
(CHL)**




**NLPHL**

**(nodular lymphocyte predominant Hodgkin  
lymphoma) „paragranulom“**

NLPHL

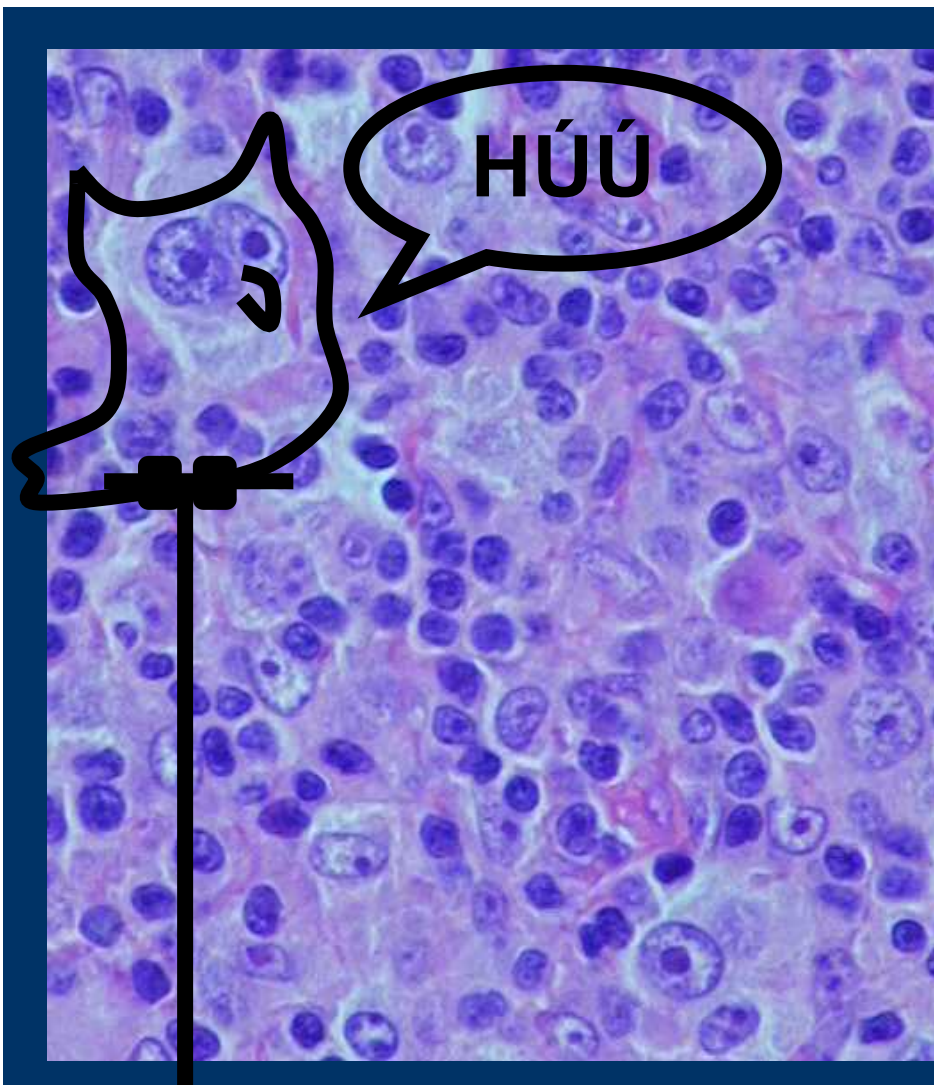


CHL



NFKB  
EBV

**CHL**



**Hodgkinovy  
buňky**


**RS buňky  
(Reedové-  
Sternbergovy)**

# Imunohistochemie:

**CD30+**

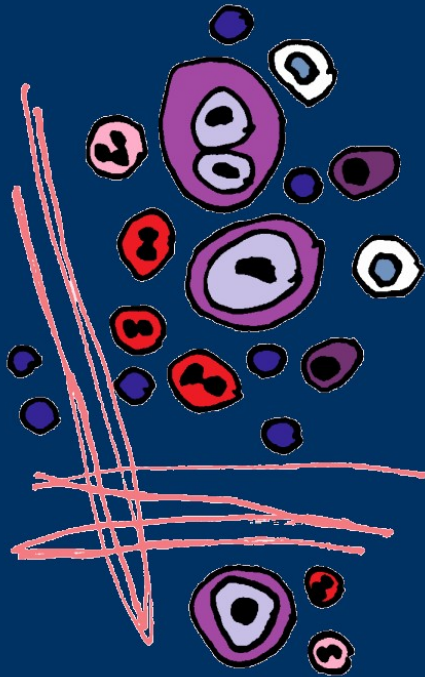**CD15+/-**

**CD20-/+**





## CHL - morfologické podtypy:



Bohatý na lymfocyty

Nodulární skleróza

Smíšená celularita

Deplece lymfocytů

## CHL - morfologické podtypy:



Bohatý na lymfocyty

Nodulární skleróza: mladší, mediastinum

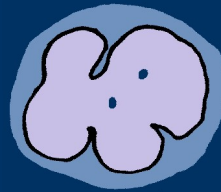
Smíšená celularita: starší, EBV 75%

Deplece lymfocytů: EBV, HIV

Nodulární skleróza: **Lakunární buňky**

# **NLPHL** **(nodular lymphocyte predominant Hodgkin lymphoma)**

„pop-corn“ cells



**CD20+**  
**CD30-**  
**CD15-**

# Histiocytózy:

Reaktivní

Nádorové  
histiocytóza LC

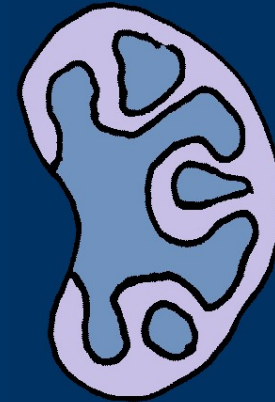
## Reaktivní histiocytózy:




emperipolesis

Rosai-Dorfmanova choroba  
(sinusová histiocytóza s masivní  
lymfadenopatií)

Hemofagocytární syndromy  
Familiární  
Sporadické

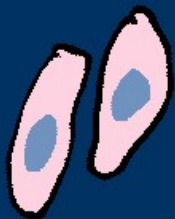

Juvenilní xantogranulom....

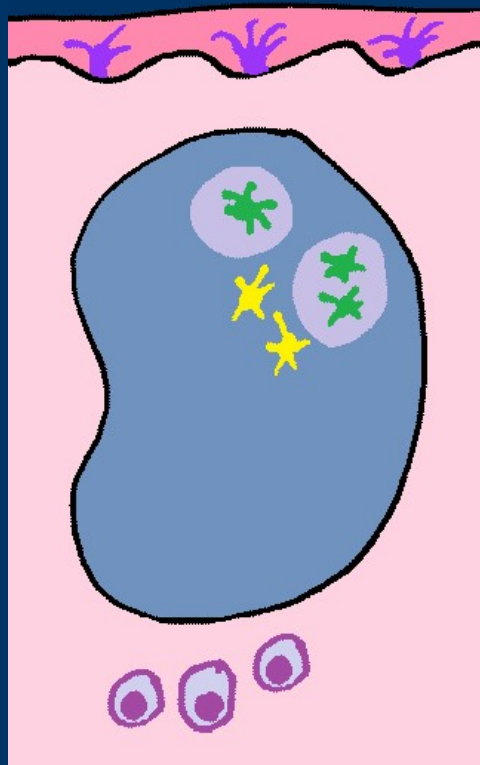


## Nádory z histiocytárních a dendritických buněk:

tumory



sarkomy



LC

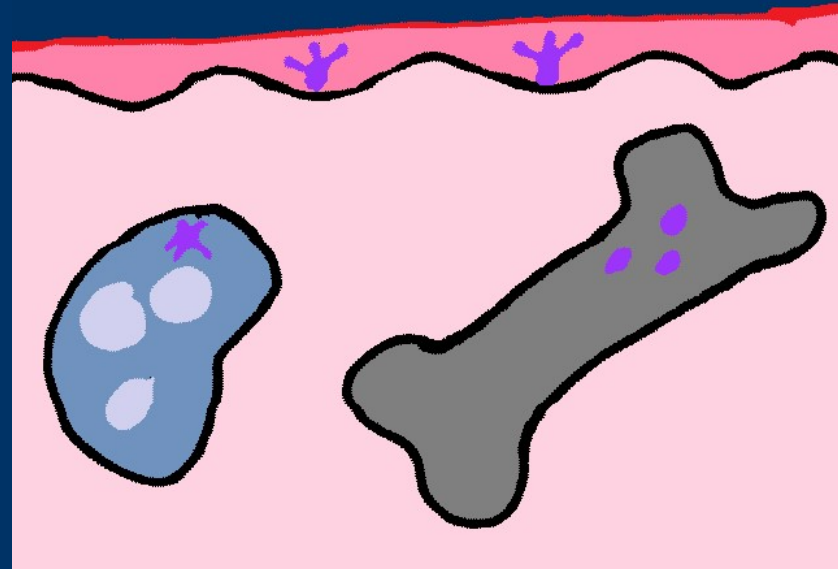

FDC

IDC

histiocyty

# Histiocytóza LC

- Dříve „histiocytóza X“
- dendritické, nefagocytující, antigen prezentující buňky
- specifické organely:  
"zip" - Birbeckova granula
- Langerin



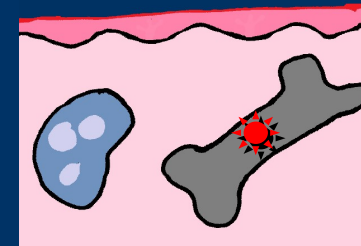




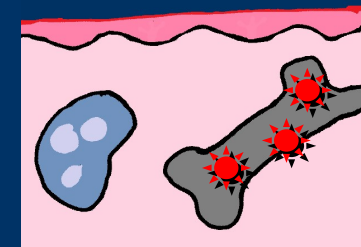
osový skelet

**věk**

starší děti, mladí dospělí  
**unifokální – unisystémová**  
(eozinofilní granulom)



2 – 6 let  
**multifok - unisyst**



< 2 roky  
**multifok - multisyst**

