

Leukémie

ALL

B řady

prekurzorová B leukémie

T řady

prekurzorová T leukémie

AML

Lymfomy

problematika probrána samostatně

B lymfomy

Burkittův lymfom

DLBCL

prekurzorový B lymfom (B lymfoblastický lymfom/leukémie)

T lymfomy

velkobuněčný anaplastický (ALCL)

prekurzorový T lymfom (T lymfom lymfoblastický)

Hodgkinův lymfom

klasický

nodulární lymfocytárně predominantní

Nádory CNS

problematika probírána samostatně

astrocytomy – juvenilní / pilocytický, fibrilární, anaplastický glioblastom

meduloblastom

ependymomy – klasický, anaplastický

germinom

kraniofaryngeom

dysembryoplastický glioneurální nádor

Neuroblastické nádory

nádory sympatického nervového systému

neuroblastom – ganglioneuroblastom x **ganglioneurom**

maligní


benigní

stupeň malignity variabilní

vysoce maligní intermediální příznivé

Neuroblastom – NB in situ

2cm



Neuroblastom a gen MYCN

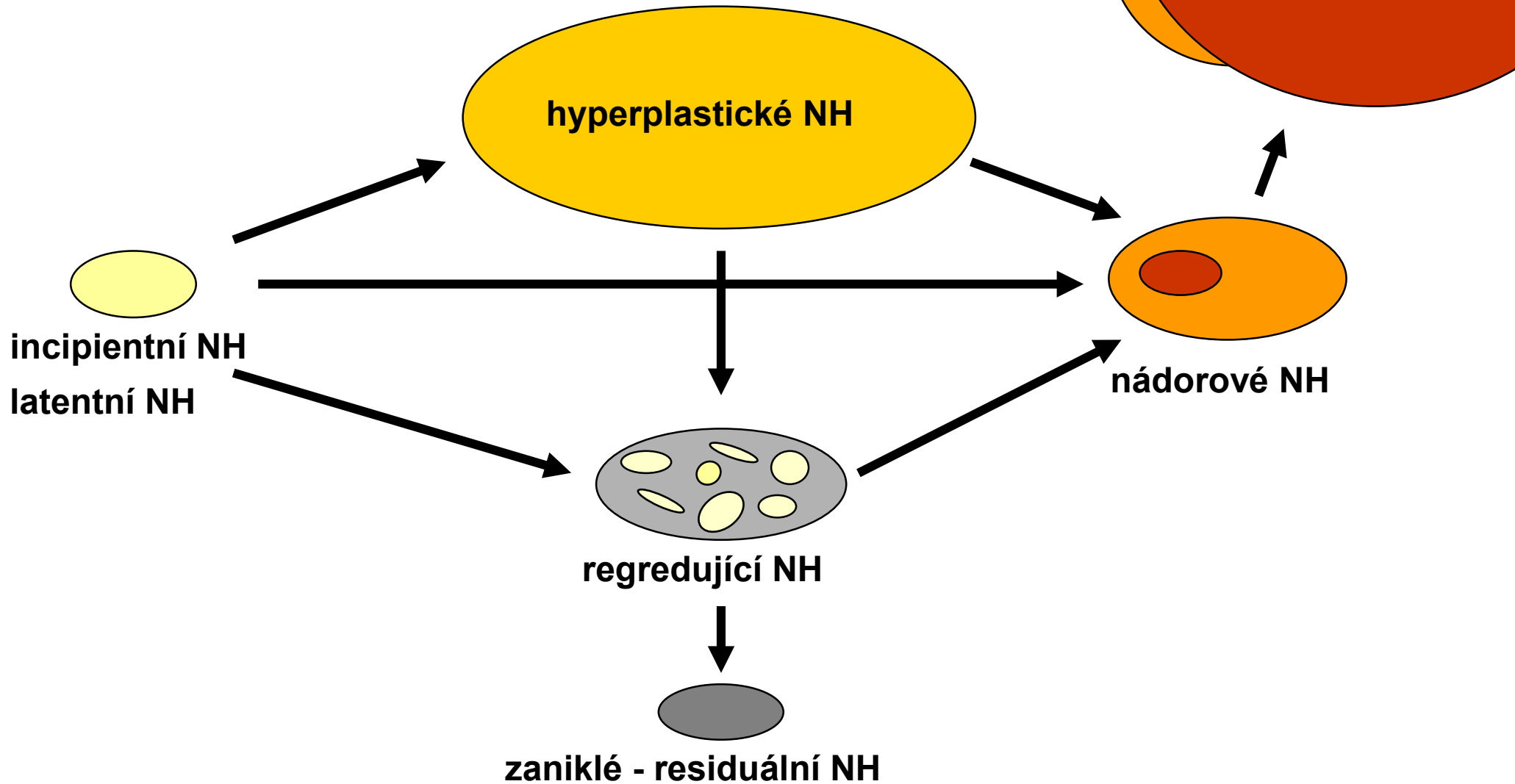
Ganglioneurom

Ganglioneuroblastom

Nádory ledvin

- **nefroblastom / Wilmsův nádor a prekurzorové léze**
- **sarkom ze světlých buněk**
(clear cell sarcoma, bone metastasizing renal tumor of childhood BMRTCh)
- **rabdoidní nádor**
- **karcinom z renálních buněk (konvenční karcinom, varianty)**
- **mesoblastický nefrom**

Klasifikace komplexu nefrogenních residuí (nephrogenic rests) a nefroblastomatózy (NBM)



Mesoblastický nefrom

Renální karcinom

Nádory měkkých tkání

- **rabdomyosarkomy**
 - embryonální
 - alveolární
- **Ewingův sarkom / PNET**
- **synoviální sarkom**
- **fibromatózy**
- **infantilní fibrosarkom**
- **myofibroblastický zánětlivý tumor**
- **hemangiomy**
- **lymfangiomy**

Retinoblastom

Hepatoblastom